(Aus der Kinderklinik der Univ. Basel [Vorsteher: Prof. Dr. E. Freudenberg].)

Anaemia Neonatorum und Icterus Gravis

Inaugural-Dissertation

zur Erlangung der Doktorwürde
der Medizinischen Fakultät der Universität Basel

Vorgelegt von

Madeleine Keel
aus Basel und Rebstein

1943

VERLAG VON S. KARGER IN BASEL

Von der Medizinischen Fakultät Basel genehmigt auf Antrag von Professor *Freudenberg*.

Tag der Promotion: 29. Mai 1942.

R. UNIV.
BIBLIOTHEEK
LEIDEN

Sonderdruck aus Annales Paediatrici. Vol. 160. Nr. 3 und 4.

Einleitung.

Ecklin eröffnete 1919 mit seinem Fall von «Anämie bei einem Neugeborenen» die lange Reihe der über Neugeborenenanämie bis heute erschienenen Beobachtungen. In den letzten Jahren wurden an derselben hiesigen Kinderklinik, aus welcher die Arbeit *Ecklins* hervorgegangen ist, 12 neue Fälle von Neugeborenenanämie und schwerem Icterus gesehen. Sie sollen in der Folge samt einer knappen Literaturübersicht und einer Besprechung der Befunde veröffentlicht werden.

Bei der von *Ecklin* bekanntgegebenen Krankengeschichte handelte es sich um das 7. Kind gesunder Eltern, deren 1. Kind post partum aus unbekannter Ursache starb, während das 2. und 3. gesund waren, das 4. mit vier Monaten unter Krämpfen und das 6. mit 17 Tagen an Icterus gravis starben. Die 5. Gravidität endete mit einem Abort aus unbekanntem Grund. Während der 7. Gravidität soll sich die Mutter nach einer 8 Tage dauernden Grippe immer müde gefühlt haben. Das Kind wurde spontan geboren, war unreif und bereits nach 12 Std. deutlich gelb und etwas matt. Am 10. Tag war es blaß und icterisch, hatte bräunlichen Stuhl und Urin und zeigte eine je 3 cm unter dem Rippenbogen palpable Leber und Milz. Die Werte für Hb. und Erythrocyten betrugen am 12. Tag 32% und 2,5 Mill., der Färbeindex 0,64. Es fanden sich 14 gekernte Rote auf 200 Weiße, worunter auch «Megaloblasten», Polychromasie und, nicht häufig, aber deutlich, Poikilocytose. Unter den weißen Blutzellen fanden sich Myelocyten und nicht granulierte, «lymphoide» Zellen (samt Stammformen) bei einer Leucocytose von 40 000.

Am 16. Tag war kein Icterus mehr da, Milz- und Leberschwellung gingen zurück, Hb. und Erythrocyten stiegen an. Ende des 3. Monates war das Kind, dessen Gewicht normal zugenommen hatte, gesund.

Ecklin nannte die Krankheit «Anaemia splenica congenita» und nahm eine antenatale Entstehung an durch Toxine, die von der Mutter auf das Kind übergingen.

Es wurden in der Folge weitere Fälle von Anaemia congenita, Typus *Ecklin,* veröffentlicht, und scheinbar davon verschiedene Leiden traten zu ihr in Beziehung. Wir gedenken nicht, alle darüber erschienenen Arbeiten zu resümieren. Sie haben uns, soweit wir sie erreichen konnten, im Original vorgelegen. Wir werden sie, soweit es der Zusammenhang erfordert, zitieren und, wo sie dem Bild der Krankheit Züge von Belang anfügen, be-

sprechen. Für alle übrigen Arbeiten verweisen wir auf die zusammenfassenden Uebersichten von *Diamond, Blackfan* and *Baty, Lehndorff* und *Wolff*.

A. Icterus gravis neonatorum.

Lagrèze veröffentlichte 1904 den ersten Fall von «habituellem Icterus gravis» der Neugeborenen. Die nächsten Angaben stammen von *Duguid* und *Beneke. Pfannenstiel,* dessen Namen die Krankheit lange trug, gab die erste ausführlichere Besprechung des durch früh und intensiv auftretenden Icterus, Bilirubinurie, Leber- und Milzvergrößerung, gallehaltige Stühle, Neigung zu haemorrhagischer Diathese und cerebrale Reizerscheinungen charakterisierten Leidens, das oft mehrere, auffallend kräftige Kinder eines Elternpaares befällt und manchmal innert wenigen Tagen zum Tode führte. Während *Lagrèze* das Leiden als ein vom physiologischen Icterus neonatorum wohlabgegrenztes betrachtet und auf eine «congenitale Intoxication des Kindes durch giftige Stoffwechselprodukte des mütterlichen Organismus» zurückführt, sieht *Pfannenstiel* darin eine «excessive Steigerung» des Icterus neonatorum, «eine Art funktioneller Mißbildung», die, eher hepatogen als haematogen bedingt, «offenbar eine mangelhafte Befähigung des Kindes zum selbständigen, extrauterinen Leben» darstelle.

B. Hydrops congenitus.

1910 grenzte *Schridde* das (angeblich schon Hippokrates bekannte) Bild der angeborenen, allgemeinen Wassersucht unbekannter Genese von Neugeborenenoedem bekannter Herkunft ab. Typisch dafür war: Anasarka, Höhlenhydrops, Oedem und Vergrößerung der Placenta, Vergrößerung von Leber und Milz und Fehlen von als Ursache in Betracht kommenden Mißbildungen.

C. Erythroblastose.

1912 fand *Rautmann* in solchen Fällen pathologisch-anatomisch äußerst starke extramedulläre Blutbildung und Vermehrung der kernhaltigen Erythrocyten. Er bezeichnete diesen Gesamtbefund als «Erythroblastose» und faßte ihn als primäre Wucherung des erythropoetischen Systems auf. *Kratzeisen* und *Ballhorn* betrachteten später diese Wucherung blutbildenden Gewebes in der Leber insofern als kausal für die Entstehung eines Hydrops, als sie durch Kompression des Pfortaderstromgebietes eine mechanische Stauung verursache. Von dieser Auffassung mußte abgegangen werden, als *Pasachoff* und *Wilson* einen Fall von Hydrops ohne Erythroblastose veröffentlicht hatten.

Denselben pathologisch-anatomischen Befund der Erythroblastose erhoben 1921 *von Gierke* und *Schmincke* auch bei Icterus gravis. (Normo-, Megalo-, Myeloblasten, Myelocyten und andere unreife Zellen im Blut, starke Blutbildung und Haemosiderose in Leber und Milz.) *Von Gierke* dachte an eine Rückständigkeit der Leber als Ursache der Erythroblastose. *Schmincke* wies besonders auf die dabei bestehenden Zeichen von Blutabbau und erhöhter Tätigkeit der reticuloendothelialen Elemente hin: Gallethromben, Pigmentanhäufungen und Phagocytose in den geschwollenen und vermehrten *Kupffer*schen Sternzellen; er nahm eine anhepatogene Entstehung des Icterus gravis an, dessen eigentliche Ursache Toxine wären.

Im Unterschied zu ihm setzte sich *Yllpö* für die Hypothese der funktionellen Unreife der Leber als Ursache für den Icterus neonatorum und in vermehrtem Maße des Icterus gravis ein. Aehnlich äußern sich 1926 *Hoffmann* und *Hausmann.*

Der seit *von Gierke* wahrscheinliche Zusammenhang zwischen Icterus gravis und Hydrops congenitus auf Grund der ihnen gemeinsamen Erythroblastose wird in der Folge gesichert durch *Kratzeisen* und *Ballhorn,* besonders aber durch *De Lange,* welche die Erythroblastosis foetalis auf eine antenatal durch Vergiftung mit mütterlichen Stoffwechselprodukten im Kinde entstehende haemolytische Anaemie zurückführt und Hydrops congenitus sowohl als Icterus gravis als verschiedene Ausdrücke desselben Leidens betrachtet. Auch *Haverschmidt* und *Hampson* heben die haemolytische Natur des Leidens hervor. *Hampson* fügt die Hypothese bei, daß ein sonst von der Mutter dem Kinde geliefertes antihaemolytisches Prinzip bei den Kindern wegfalle und so eine Anaemie entstehe.

Kleinschmidt hebt hervor, daß es immer gelinge, durch das Symptom der Erythroblastaemie den Icterus neon. gravis von schwerem Neugeborenenicterus anderer Genese abzugrenzen. Nach *Knoll* entspricht das bei einem Fall von Icterus gravis gefundene Blutbild demjenigen eines Foetus vom 3. bis 5. Monat. Für *De Lange-Arntzenius* ist aber die Annahme eines toxischen, zur Regeneration reizenden Blutschadens auf Grund des sehr rege tätigen Knochenmarkes ebenso naheliegend wie diejenige *Yllpös,* wonach die Leber rückständig sei in einzelnen ihrer Funktionen.

1933 weist *Altzitzoglu* nach, daß, wenn auch die Erythroblastenvermehrung bei Icterus grav. einmal unbedeutend ist, deren *Ansteigen* im Laufe des postfoetalen Lebens immer pathologisch ist, da die gekernten Roten normaliter post partum sofort und endgültig, bis zu ihrem Verschwinden am 5. bis 6. Tag, abnehmen. Nach *Altzitzoglu* kann die Diagnose eines Icterus gravis trotz eventuell fehlender Erythroblastenvermehrung am Ansteigen ihrer Zahl gestellt werden.

D. Anaemia congenita.

Schleußing gab 1926 den Sektionsbefund eines an schwerer angeborener Anämie verstorbenen Kindes bekannt, bei dem der Hauptbefund pathologisch-anatomisch in einer überaus starken Verbreitung extramedullären, blutbildenden Gewebes im Organismus bestand, ohne daß dafür eine Ursache wahrscheinlich gemacht werden konnte. Daneben fand *Schleußing* eine starke Siderose der Leber und interpretierte beides im Sinne einer isolierten Entwicklungshemmung des blutbildenden Systems. Einen Zusammenhang mit Hydrops congenitus lehnt *Frank* in seinem 1926 berichteten, ganz ähnlichen Fall zwar wegen des Fehlens von Oedemen ab, reiht ihn aber in die Gruppe der Erythroblastosen ein, welcher Begriff also jetzt für alle drei klinisch verwandt erscheinenden Gruppen gebraucht wird. Intra vitam zeigte das Kind eine hochgradige Anämie mit Leber- und Milzvergrößerung, zunächst ohne Erythroblastämie. Nach Ablauf der 1. Woche erschienen aber kernhaltige Rote und Myeloblasten bei deutlicher Linksverschiebung im Blut und nahmen bis zum Tode des Kindes am 14. Lebenstag zu.

1934 geht *De Lange* an Hand von 4 Fällen, die zugleich Anaemia congenita und Icterus gravis zeigten, dem Zusammenhang zwischen diesen beiden Krankheiten nach. Unter den vielen kernhaltigen Roten fand die Autorin in

einem Fall «zweifellos auch Formen, welche zur ersten embryonalen Generation der roten Blutzellen gehören», z. T. Megaloblasten. (Im Gegensatz zu *Naegeli,* der das Vorkommen von Megaloblasten nach dem 2. bis 3. Foetalmonat außer bei Perniciosa verneint.) In einem 2. Fall von hyperchromer Anämie und Icterus gravis gingen die Erythroblastenwerte nicht über die Norm hinaus. Da auch bei einem Kinde, das mit Hydrops congenitus 6 Std. lebte, eine Anämie festgestellt wurde *(Salomonsen),* hält *De Lange* den Zusammenhang zwischen Icterus gravis, Hydrops congenitus und Anaemia congenita für erwiesen. Sie sieht in diesen Erscheinungen drei Aeußerungen einer und derselben Vergiftungsfolge mit dem gemeinsamen Symptom der Erythroblastose. Die Symptome der Anaemia congenita sind nach *De Lange:*

1. hochgradige Blässe und Anämie bald post partum,
2. frühzeitige Anwesenheit einer großen Zahl von unreifen Zellen im Blut, die später abnimmt,
3. Färbeindex fast immer über 1,
4. oft Leber- und Milztumor mit extramed. Blutbildung,
5. oft früher oder schwerer Icterus

und nach *Diamond, Blackfan* und *Baty:* das Vorkommen dieser angebornen Anämie bei mehr als einem Kind derselben Familie.

Mit *Stransky* nimmt *De Lange* einen ersten, aregeneratorischen, durch zeitweilige Hypofunktion des Blutbildungssystems bedingten und einen zweiten, mit Erythroblastenvermehrung verlaufenden Typ der congenitalen Anämie an. Zugleich stimmt sie *Happ* darin zu, daß die Gruppe der congenitalen Anämien sicher eine heterogene sei. Die Ursache wäre nach der Autorin eine Schwangerschaftstoxicose, die durch starken Blutzerfall eine extramedulläre Blutbildung hervorriefe.

Salomonsen gibt 1936 zwei Fälle einer gutartigen Erythroblastose ohne Anämie bekannt, die, bei sonst normalen Kindern, beim einen nur Lebervergrößerung, beim andern zugleich einen Milztumor verursachte. Danach könnte die Erythroblastose auch anders als nur durch Haemolyse ausgelöst werden und stände nach *Salomonsen* in Beziehung zur Hühnererythroblastose.

Bernheim-Karrer findet bei seinem 1936 veröffentlichten Fall von Anämie eine Erythroblastenvermehrung, bevor die Anämie auch nur angedeutet ist. Damit wird der Zusammenhalt der als Erythroblastose bezeichneten Gruppe weiter in Frage gestellt. *Thoenes* gibt einen Fall ohne Erythroblastenvermehrung bekannt. Als weiteren interessanten Befund beschreibt *Bernheim-Karrer* einen Fall von progredienter Anämie ohne Erythroblastose mit Zeichen von Leberparenchymschädigung. Das Knochenmark war, im Gegensatz zum sonstigen Befund bei congenitaler Anämie, nicht sehr aktiv. Die Anämie wird von *B.-K.* als sekundär angesehen und der primäre Prozeß in Knochenmark und Leber lokalisiert.

Da alle Symptome, die für die früheren Autoren Icterus gravis und schweren Icterus anderer Genese trennten, auch fehlen können, hebt *Thoenes* nur noch die Familiarität des Vorkommens als kennzeichnendes Merkmal hervor (ebenso später *Boehncke),* so daß als hierhergehörig nurmehr die Fälle von Icterus neonat. grav. fam. gelten könnten.

Söbel vertritt in seiner Darstellung eines Falles von Icterus gravis mit starker hämolytischer Anämie die Ansicht, daß für die klinische Trias die Anämie mindestens so charakteristisch sei wie die Erythroblastämie, daß

letztere indessen, wo vorhanden, die Diagnose stütze. *Macklin* sucht 1937 nachzuweisen, daß alle drei Krankheiten der Trias dominant vererbbar seien und auf einer einzigen Genmutation beruhen müßten, die familiär gehäuft auftreten könne und dabei eine, zwei oder seltener drei allelomorphe Formen in einer Familie hervorbringe. Der Nachweis beruft sich aber fast ausschließlich auf statistische Daten, die zudem nicht zwingend erfaßt sind; es finden sich keine genealogischen Beweise in genügender Weise, und was über Anaemia congenita gesagt ist, scheint sich auf die *Cooley*sche Thalassämie zu beziehen.

Pache weist auf das häufige Verschontbleiben des ersten Kindes hin und zeigt, daß die sonstigen zahlenmäßigen Verhältnisse in den bekannt gewordenen Icterus-gravis-Familien wenig dem Bild eines erbmäßigen Leidens, sondern vielmehr dem einer exogenen Schädigung entsprechen. Der Autor präzisiert sich später noch dahin, daß die Existenz einer kleinen Gruppe mit echter Heredität nicht zu bestreiten sei. Die Frage ist indessen sicher erst dann zu lösen, wenn Nachkommen geheilter Erythroblastosekranker den Nachweis in diesem oder jenem Sinne leisten werden.

Eine sorgfältige Uebersicht gibt 1941 *Wolff;* er faßt die Erythroblastenkrankheiten als Folgen der Unreife verschiedener Organsysteme auf. Bei Icterus gravis wäre die Leber in ihren galleausscheidenden Funktionen gehemmt, bei der Anämie wäre das Knochenmark insuffizient (anders *Abt!)* und beim Hydrops die Leber in ihren blutbildenden und kohlehydrat-stoffwechselregulierenden Funktionen rückständig. *Liebegott* fand dabei sowohl Glycogenspeicherung in: Leber, Niere, Skelett- und besonders Herzmuskulatur als auch eine noch höhere Zahl von Inseln im Pancreas, als sie schon normaliter beim Neugeborenen vorhanden sind. Das foetale Glycogen sei dabei, wie bei der Glycogenspeicherkrankheit, stabil. Es ist aber, mindestens für die Glycogenspeicherkrankheit, erwiesen, daß es sich nicht um einen Mangel an diastatischem Ferment handelt. *Wolff* vermutet, es sei bei diesem Syndrom foetales Glycogen sowie foetales Haemoglobin im Spiel.

E. Anaemia neonatorum.

Zunächst wurden die Fälle von *Ecklin, Donally, Süßtrunk, Sanford, Bonar, McClelland, Ehrmann, Stransky, Buhrman* and *Sandford, Gelston* and *Sappington, Abt, Parsons, Bonar* and *Smith,* als von den Erythroblastenkrankheiten ganz unabhängig, als sogenannte «reine Neugeborenenanämien» *(Yllpö)* betrachtet. Nach *Lehndorff* falle an den Kindern nur die Blässe auf. Milz- und Lebervergrößerung können fehlen. Die Prognose ist gut. Das Blutbild kann eine Vermehrung der Erythroblasten zeigen, tut das aber oft nicht, im übrigen entspricht es weitgehend einer sekundären Anämie (nur daß keine Blutung nachzuweisen ist) und zeigt eine auffallend geringe qualitative Veränderung. Der Allgemeinzustand der betroffenen Kinder bleibt meist, bis die Anämie extreme Grade erreicht, gut. Für diese meist sporadisch auftretende, auch «primäre, idiopathische oder congenitale Anämie» genannte, in ihrer Ursache und Bedingtheit ganz unbekannte Krankheit schlug *Abt* 1932 vor, die Bezeichnung «Anaemia of the New-Born» zu verwenden, da damit in bezug auf die Entstehungsart nichts präjudiziert sei. *Lehndorff* verwendete in der Folge auch im deutschen Sprachgebiet dafür den Namen «Anaemia neonatorum», den auch wir (in Uebereinstimmung mit einer wachsenden Zahl

von Autoren) als den am reinsten in der Beschreibung bleibenden übernehmen. (Ebenso in einer neueren Arbeit: *Appelberg-Ulfsparre.)*

Mit der ständigen Zunahme der bekannten Fälle von Neugeborenenanämie und sog. Anaemia congenita fielen immer mehr Fälle auf, deren Symptomenzusammenstellung weder in der einen noch in der andern Gruppe unterzubringen war. Ebenso verwischte sich langsam auch die Grenze zwischen Icterus gravis und Anämie der Neugeborenen. Auch das Symptom des universellen sowie des partiellen Hydrops erschien außerhalb des Rahmens der klassischen Erythroblastose. So sind bekannt: sporadische Anämie mit Erythroblastose, familiär vorkommende, reine Anämie, beide ohne Icterus *(Sanford, Ehrmann, Frank, Bonar),* Hydrops foetus partialis ohne Erythroblastämie (mit Milz- und Lebervergrößerung) *(De Lange),* Anämie nach Icterus gravis *(Boehncke)* und Icterus gravis nach Anämie *(Herlitz),* Hydrops und Anämie ohne Erythroblastose *(Brown, Morrison* and *Meyer, Bernheim-Karrer, De Lange, Pasachoff* and *Wilson, Péhu, Thoenes* u. a.) sowie endlich sog. «Formes frustes» von Icterus gravis *(Cathala),* d. h. aber: Uebergänge zum Normalen.

Mannheimer fragt, ob nicht überhaupt der als Prototyp der reinen Neugeborenenanämien geltende Fall *Ecklins* zu der Gruppe des Icterus gravis gehöre. (Ein früheres Kind derselben Familie war an Icterus gravis gestorben.) *Calder* unterscheidet die beiden Gruppen überhaupt nicht streng. Ebenso hebt *Péhu* die Grenze auf, indem er die reinen Anämiefälle zu den Erythroblastosen rechnet. *Herlitz,* der in zwei Fällen von Anaemia neonat. Thrombocytenvermehrung fand, vertritt in einer eben erschienenen Arbeit den Standpunkt, daß strenge Grenzen nicht mehr zu ziehen seien. Unsere eigenen Fälle zeigen, daß die von *Liebegott* und *Wolff* für Hydrops congenitus beschriebenen Stoffwechselphänomene auch bei anders gelagerten, verwandten Fällen vorkommen können.

So ist es möglicherweise richtiger, wie es *Fanconi,* nachdem er nachwies, daß die congenitalen Erythroblastosen keine Konstitutionskrankheiten sind, tut, von einer Reihe von Symptomen zu sprechen (er faßt sie als «Anpassungsstörungen» auf), die sich in verschiedenen Krankheitsbildern kombinieren können, statt zum vornherein solche einmal konstruierten Bilder festzuhalten, welche die Wirklichkeit nicht getreu spiegeln können.

Ein neuer, allen drei Erythroblastenkrankheiten gemeinsamer Befund, den *Dam, Tage Hansen* und *Plum* an verschiedenen Fällen erhoben haben, die Hypoprothrombinämie, scheint von andern Autoren nicht als konstant bestätigt zu werden *(Drukker).*

Mainka schlägt vor, als Ordnungsprinzip die Anämie zu wählen, da sie mit Icterus, mit Hydrops oder ohne beides vorkommen könne, und befindet sich damit in Uebereinstimmung mit *Parsons* und anderen angelsächsischen Autoren. Da aber auch Fälle von Icterus grav. ohne Anämie vorkommen, ist diese Ordnung ebenfalls ungenügend.

Cohens Vorschlag, die Anämien der ganzen Gruppe einzuteilen in solche mit Erythroblastenvermehrung, bei denen keine oder fast keine Icterus- und Hydropssymptome vorhanden sind, und in solche mit Erythroblastenvermehrung, Icterus und Oedem, gewinnt keine zwingende Evidenz, weil im Raum, der beide Formen trennen soll, solche stehen, die auf Grund ihrer Symptome als Uebergang gewertet werden müssen.

Es soll, nach Darlegung unserer 12 Fälle von Anaemia neonatorum und Icterus gravis, versucht werden, eine beschreibende Form zu finden, die der Mannigfaltigkeit der möglichen Krankheitsformen besser gerecht wird, und es soll zugleich eine Möglichkeit gezeigt werden, die es erlaubt, einzelne dieser Formen diagnostisch und prognostisch klarer zu erfassen, indem die Ergebnisse der Duodenalsondierung und der Knochenmarkspunktion bei der Untersuchung miteingefügt werden.

Bericht über 12 Fälle von Anaemia Neonatorum und Icterus Gravis.

1. Fall: Nobert D. 16. 1. 1940 bis 22. 4. 1940.

Eltern und 1. Kind: gesund. 2. Kind: Pat.

Anamnese: 2 Wochen vor dem Termin spontan geboren. Geburtsgewicht: 2680 g, 46 cm lang, lebensfrisch. Bereits am Tag der Geburt deutlicher Hauticterus, weshalb die Ueberweisung in die Kinderklinik erfolgt. *Wassermann* der Eltern: —.

Befund am 3. Tag: Haut und Scleren stark gelb. Guter Allgemeinzustand, schreit kräftig. Leber: 2 Querfinger unter dem Rippenbogen. Milz knapp am RB. fühlbar. Bilirubinurie: Spur, später keine. — *Blutbild:* s. Tabelle I, Abb. 1.

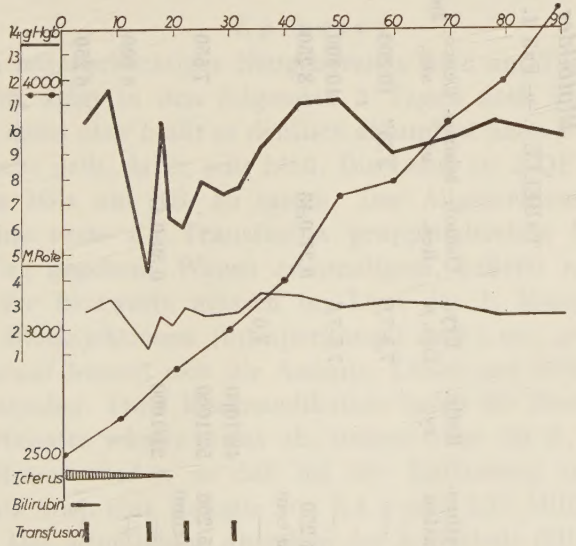

Abb. 1.

Bei starker Anämie werden zunächst keine Erythroblasten gefunden, nur leichte Anisocytose und Polychromasie und bei geringfügiger Leucocytose eine leichte Linksverschiebung. Verhältnismäßig zahlreich sind Monocyten und Eosinophile. Der Durchmesser der Roten beträgt 7,5—7,6 μ nach *Bock*.

Knochenmarkpunktat[1]. 30—40% aller Zellen sind Erythroblasten. Geringer Mitose-Index.

[1] Die Knochenmarkpunktionen wurden von Frl. Dr. *Esser* ausgeführt, der ich für die Ueberlassung der Beurteilungen danke.

Blutbilder.

TABELLE I. — Fall 1. Norbert D.

Tag	Hb. (g)	Ery.-cy. (Mill.)	F. I.	Erythroblasten	Retic. zy.	Ery. Dm. μ	Osmot. Res.	Gerinnungszeit	Leuco. abs.	Myelocy.	Metamyel.	Neutroph. Stab.	Neutroph. Segm.	Eo.	Baso.	Mono.	Ly.cy.	Qualitativ
4.	10,4	2,88	1,16	—		7,5-7,6		2'35"	10 300	2	1,5	4,5	52	8,5	—	8	23,5	Leichte Anisocytose und Polychromasie
8.	11,8	3,24	1,15	—		7,5-7,6			10 800		2	3,5	36,5	10	0,5	6,5	42	Leichte Anisocytose
15.	4,93	1,21	1,17	3/250			0,37-0,43		8 250		1,6	5,4	22,2	7,2	0,8	10,4	52,4	
19.	6,75			99/ccm														
22.	6,2	1,99	1,02	—	48/1000	7,6												
29.	7,63	2,69	0,92	0,5/200	52/1000				7 550		2,5	4,5	33	3,5	2	7	47,5	
36.	9,42	3,54	0,84	15/cmm —	21/1000		0,39-0,47					3	30	4	1	4	58	
50.	11,35	2,99	1,22	—					6 800			2	23	5	—	7	63	Leichte Anisocytose und Polychromasie
60.	9,25	3,05	0,96	—					6 250			1	26	1	—	8	64	

Unter Zurückgehen der Linksverschiebung bildet sich langsam die säuglingstypische Lymphocytose heraus. Während zwischen dem 8. und dem 29. Tag Hb. und Ery. absinken, erscheinen 99, dann 15 Normoblasten pro cmm, und die Monocyten nehmen zu. Nach 1 Monat ist die Anämie bis auf 48% gewichen, und es besteht eine Reticulocytenzahl von 52/1000, dazu Anisocytose, Poikilocytose und Linksverschiebung. Es folgt weitere Besserung bis an die Norm heran.

Verlauf: Der Hauticterus nimmt bis am 3. Tag stark zu, das Kind bekommt eine intravenöse Transfusion gruppengleichen Blutes von 50 ccm. Dann nimmt die Gelbsucht langsam ab und ist mit 3 Wochen verschwunden. Dafür wird das Kind deutlich blaß, zeigt am 8. Tag 75% Hb. und am 15. Tag 28%. Nach einer 2. Bluttransfusion steigen die Blutwerte, fallen dann wieder etwas ab, um nach einer 3. und 4. intraperitonealen und intramuskulären Blutinjektion wieder anzusteigen. Leber und Milz sind Ende des 1. Monates nicht mehr tastbar, die Stühle, außer einer leichten Ablactationsstörung, immer gut. Eine Craniotabes heilt unter Bestrahlung mit der Quarzlampe aus. Der Allgemeinzustand des Kindes bleibt immer gut, und die Gewichtszunahme normal. Ende des 4. Monates kann das Kind geheilt entlassen werden. Leber und Milz sind nicht mehr tastbar, die Haut ist im Gesicht gebräunt, sonst blaß; der Allgemeinzustand gut.

Diagnose: Anaemia neonatorum. Icterus prolongatus.

Therapie: Blut i.v., intraperitoneal, i.m.; Vit. K; Fe.

Epikrise.

Ein untergewichtiges Neugeborenes wird am Tag seiner Geburt gelb, zeigt in den folgenden 3 Tagen noch zunehmenden Icterus; dann aber blaßt es deutlich ab und ist nach 2—3 Wochen nicht mehr gelb, dafür sehr blaß. Die Leber ist 2 QF. unter dem RB., die Milz am RB. zu tasten. Der Allgemeinzustand bleibt gut. Eine erste i. v. Transfusion gruppengleichen Blutes wird am 4. Tag gegeben. Wegen zweimaligem, äußerst rapidem Absinken der Blutwerte müssen im Lauf des 1. Monates noch 3 weitere Blutinjektionen (intraperitoneal und i. m.) gegeben werden. Darauf bessert sich die Anämie; Leber und Milz sind nicht mehr palpabel. Trotz Eisenmedikation fallen die Blutwerte Ende des 2. Monates wieder etwas ab, steigen zwar im 3., fallen aber im 4. Monat wieder, so daß bei der Entlassung zu Ende des 4. Monats noch eine Anämie von 8,4 g und 2,75 Millionen Roten besteht. Das allmähliche Absinken der 2. Periode fällt in die Zeit der Frühgeborenenanämie.

Das Kind wird in gutem Allgemeinzustand, wie es ihn die ganze Zeit über gezeigt hatte, und in steter Gewichtszunahme, etwas blaß, nur im Gesicht sonnengebräunt, nach Hause entlassen.

2. Fall: Hans-R. W. 3. 6. 1938 bis 29. 6. 1938.

(Diese Krankengeschichte hat *Albrecht* 1941 veröffentlicht. Es wird deshalb nurmehr kurz darüber berichtet.)

Der Vater des Kindes soll von Kind auf öfters Anfälle von Gelbsucht durchgemacht haben, er zeigt zur Zeit der Spitalaufnahme des Kindes einen leichten Scleralicterus, sein Blutbild ist jedoch ohne Besonderheiten, auch soll die Familie frei von Blutkrankheiten sein.

Die Mutter ist gesund. 4 gesunde Kinder ohne Gelbsucht oder Blässe nach der Geburt. 3 Fehlgeburten. Während der letzten Gravidität Beinschwellung.

Anamnese des Kindes: 5. Kind. Geburt am Termin, normal. Placenta 1070 g schwer, Kind normalgewichtig, lebensfrisch. Haut blaß mit feinen Petechien am Stamm.

Befund am 3. Tag: Die Hauptpetechien sind immer noch sichtbar. Es besteht eine mäßige Gelbsucht. Geringe Oedeme an Hand- und Fußrücken. Allgemeinzustand gut. Leber 2 QF. unter dem Rippenbogen. Die Milz 3½ QF. unter dem RB. Bilirubinurie: Spur. Urobilinogen nicht vermehrt. Verdauung ungestört.

Knochenmark: 130 Erythroblasten auf 100 myeloische Zellen. 12 Macro- und 2 Proerythroblasten auf 100 Erythroblasten. Zahlreiche Mitosen und Kernteilungsfiguren. Auch die unreifen, myeloischen Zellen scheinen vermehrt.

Blutbild: Siehe Tabelle II, Abbildung 2.

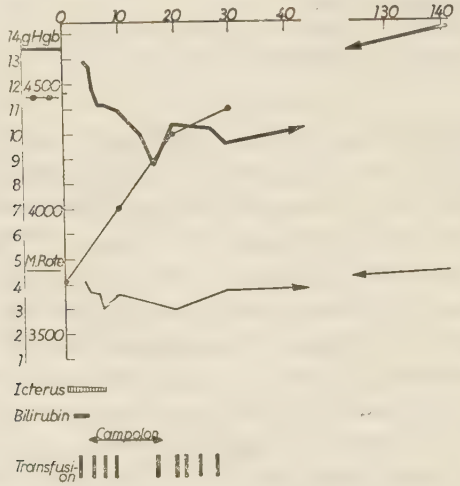

Abb. 2.

Bei zunehmender Anämie nehmen die Zeichen der Unreife (Normo- und Macroblasten, Reticulocyten, Linksverschiebung) zu. Die Normoblasten werden am 10. Tag zum letztenmal beobachtet. Die Leucocytose der ersten Lebenstage verschwindet auf den 6. Tag. Die höchsten Monocytenwerte finden sich zur Zeit der niedrigsten Hb.- und Erythrocytenwerte in der 4. Woche.

Verlauf: Trotz intramuskulärer Injektionen von Vaterblut und Campolontherapie nimmt die Anämie während der ersten 14 Tage zu, dann erfolgt eine Steigerung des Blutwertes, der aber noch nicht ganz gehalten wird. Nach einem Monat wird das Kind gesund, nur noch wenig anämisch, entlassen. Eine Nachkontrolle mit 4 Mon. ergibt ein gesundes, nichtanämisches Kind, ohne Milz- und Lebertumor oder andere Spuren der durchgemachten Krankheit.

Diagnose: Anaemia neonatorum. ***Therapie:*** Blut i.m., Campolon.

Blutbilder.

TABELLE II. — Fall 2. Hans-R. W.

Tag	Hb. (g)	Ery. (Mill.)	F. I.	Retic.cy.	Macrobl.	Pro-normobl.	Normobl.	Leuco. abs.	Myelobl.	Myeloc.	Metamyelocy.	Neutro-Stab.	Neutro-Segm.	Eos.	Baso.	Mono.	Ly.cy.	Plasmoz.
3.	13,06	4	1,01		4	2	275	33 000	—	3	4,5	12,5	38,5	5	1	3,5	31,5	0,5
						47 685/cmm												
4.	12,8	3,7		90/1000	5	3	24	26 700	0,5	3	3,5	11,5	57	1	—	4	18,5	1
						8 515/cmm												
5.	11,91				7		45		0,5	3	2,5	11	40	3,5	1	6,5	30	2
						52/200 Leuco.												
6.	11,2	3,6	0,97	50/1000	3		14	7 500	—	1	2	7	45,5	3	—	3	38,5	—
						637/cmm												
7.	11,2	2,95	1,19		—	—	2	11 500	1	—	0,5	4,5	48	3	0,5	3,5	39	—
						114/cmm												
10.	10,97	3,5	0,99		—	—	2	8 500	—	—	4	5	38,5	—	1,5	4,5	49,5	—
						84/cmm												
20.	10,48	2,8	1,17		—	—	—	6 700	—	—	—	1	62	2	—	6	19	—
29.	9,6	3,66	0,82		—	—	—	8 200	—	—	—	4	46	4	—	9	36	1
141.	14,2	4,29	1,04		—	—	—	8 100	—	—	—	1	39	3	—	3	54	—

3. Tag: Blutungszeit: 5′ Gerinnungszeit: 3′ osmot. Resistenz: 0,33—0,45

Epikrise.

Ein Neugeborenes fällt durch Blässe und petechiale Hautblutungen bei der Geburt auf; es zeigt Milz- und Leberschwellung. Der Icterus überschreitet das Maß eines physiologischen Icterus neonatorum nicht.

Während der ersten 3 Lebenswochen entwickelt sich eine zunehmende Anämie, 10 Tage lang mit, dann ohne Erythroblastenvermehrung. Die am 3. Tag eingeleitete Vaterbluttherapie hält zunächst die Abnahme der Blutwerte nicht auf (Injektionen intramuskulär), nach 3 Wochen aber tritt eine Besserung ein, so daß das Kind nach 4 Monaten ganz gesund und ohne eine Spur der überstandenen Krankheit ist.

3. Fall: Felix M. 26.—27. 3. 1936.

Familienanamnese: Unbekannt.

Das Neugeborene fällt durch zunehmende Blässe auf. Es wird am 10. Lebenstag sehr blaß eingeliefert.

Befund beim Eintritt: Haut sehr blaß, icterisch. Leber 2 QF. unter dem RB. Milz sehr weich, wenig vergrößert.

Blutbild: Siehe Tabelle III, Abbildung 3.

Im Blut finden sich Normoblastose, Poikilocytose, Polychromasie sowie eine mäßige Leucocytose und Linksverschiebung bei abnehmender Erythrocytenzahl. Zum Schluß sind sehr niedrige Blutwerte erreicht: 3,2 g Hb. und 681 000 Erythrocyten.

Verlauf: Das Kind stirbt wenig Stunden nach einer sofort vorgenommenen intramuskulären Blutinjektion.

Diagnose: Anaemia neonatorum. Icterus gravis.

Therapie: Blut i.m.

Aus dem Sektionsbefund (Path.-Anat. Anstalt der Univ. Basel [Vorst.: Professor Dr. *Werthemann;* Sekant: Dr. *Nobile*]): Icterus sämtlicher Organe. *Leber:* 192 g, dunkelbraungrün im Schnitt. Gallenwege leicht durchgängig. *Milz:* 32 g, auffallend weich. *Herz:* 26,5 g. *Niere* stark gelbbraun. *Thymus* mäßig groß. *Pancreas* mittelgroß. *ZNS.:* Kerne nicht icterisch. Oberfläche gelb.

Mikroskopisch: Leber: Blutbildungsherde, in den Kapillaren Erythrocyten und zahlreiche kernhaltige Elemente. Keine Haemosiderose. *Milz:* weiße Pulpa spärlich; besonders perivasculär starke Haemosiderose. *Femurmark:* zahlreiche große, oxydasepositive, myeloische Zellen, daneben zahlreiche große Elemente ohne Oxydasereaktion (Myeloblasten?). Reife polynucleäre Leucocyten und kernhaltige Erythrocyten.

Path.-anatom. Diagnose: Icterus neonat. gravis. Hyperplasie und starke Lockerung bei starker Haemosiderose der Milz. Schwerer Icterus der Leber. Multiple, kleine Ecchymosen der Pleura, der Thymuskapsel, des Endocards und der Harnblase.

Epikrise.

Ein Neugeborenes fällt am 4. Lebenstag durch eine herabgesetzte Hb.- und Erythrocytenzahl auf. Es wird am 10. Tag extrem anämisch und icterisch mit deutlicher Lebervergrößerung



Abb. 3.

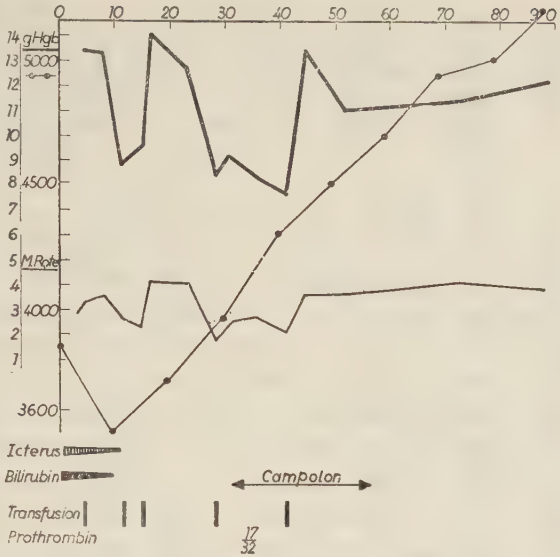

Abb. 4.

und unreifem Blutbild in die Klinik gebracht, wo es wenige Stunden nach einer sofort vorgenommenen intramuskulären Blutinjektion stirbt. Es bestanden außer feinen Ecchymosen der serösen Häute keine Blutungen.

4. Fall: Jacqueline W. 10. 6. 1941 bis 5. 9. 1941.

Eltern gesund. Zwei Geschwister gesund. Die Mutter sei während der 3. Gravidität anämisch geworden (50 Hb.) und habe immer unter Erbrechen gelitten. Eine Diät wurde nicht eingehalten, ob der Urin Eiweiß enthalten hat, ist nicht bekannt.

Anamnese: Die Geburt erfolgt spontan am Termin. Geburtsgewicht: 3850 g. Länge: 51 cm. Icterus vom 2. Tag an.

Befund am 3. Tag: Kräftiges, lebensfrisches Kind. Trinkt gut. Haut blaß und deutlich icterisch, ebenso die Scleren. Keine Oedeme. Bauchdecken stark gespannt, mit Venenzeichnung. Leber: reicht bis etwas oberhalb des Nabels. Milz: 2 QF. unterhalb des RB. palpabel. Verdauung: bei Frauenmilchernährung gut. Urin: 4. Tag: dunkelgelb, am 6. Tag: Gallenfarbstoffprobe: +, später: negativ.

Blutbefunde: Siehe Tabelle IV, Abbildung 4.

Am 4. Tag besteht eine starke Anämie mit wenig Normoblasten (268/cmm), am 5. auch eine deutliche Linksverschiebung. Die Roten zeigen Anisocytose und Polychromasie. Die Leucocyten sind etwas vermehrt, ebenso relativ die Monocyten. Die Prothrombinzeit ist nicht verlängert am 35. Tag. Das Blutbild zeigt am 28. Tag eine noch deutlichere Anämie ohne wesentliche Zeichen der Regeneration, nähert sich in der Folge aber doch langsam der Norm.

Verlauf: Während das Kind anämisch wird, ist es schläfrig und matt, trinkt aber immer noch gut. Nach der Transfusion wird es jedesmal rosig und lebhafter. Die geistige Entwicklung ist langsam, aber normal; der Ge-

Blutbilder.

TABELLE III. — Fall 3. Felix M.

Tag	Hb. (g)	Ery. (Mill.)	F. I.	Normobl.	Megalobl.	Thrombocy.	Leuco. abs.	Myelobl.	Myelocy.	Neutro- Stab.	Neutro- Segm.	Eo.	Baso.	Uebergangsform	Mono.	Ly.cy.	Qualitativ
4.	16	3,04	1,66	32,5/200 2210/cmm	2,5		13 600	—	1		57,5	0,5	1	2,5	3	34,5	Polychromasie, Poikilocytose
10.				18/200	1			—	—		46	1,5	2,5	4,5	4	40,5	
10.	5,9	1,08	1,68	8%		561 600	20 950	4,8		8	34	3,6	0,8	—	6,8	42	Polychromasie, Anisocytose
11.	3,2	0,68	1,43	31,5/200	—			4,5		21	33	1,5	1	—	4	28	

Blutbilder.

TABELLE IV. — Fall 4. Jacqueline W.

Tag	Hb. (g)	Ery. (Mill.)	Normoblasten	Reticulocyten	Osmot. Resist.	Prothro.-zeit	Leuco. abs.	Myelocy.	Neutro- Stab.	Neutro- Segm.	Eo.	Baso.	Mono.	Ly.cy.	Plasma.	F.I.	Qualitativ
4.		2,93	4/200 268/cmm			nicht verlängert	13 350	1	3	46	3	1	17	29	—		Anisocytose und Polychromasie
5.	13,65	3,12	2/200 100/cmm				10 050	1	12	41,5	2	0,5	10	33	—	1,37	starke Anisocyt. u. Polychromasie
24.	12,8	3,48	—				6 500	—	2	42,5	7	—	7	41,5	—	1,18	leichte Anisocyt.
28.	8,3	1,68	—	38/1000	0,35-0,37		5 900	—	4	18,5	5	1	15	56	0,5	1,47	Anisocytose, leichte Polychr.; junge Lymphoc.
31.	9,1	2,27	—	59/1000		17″ K: 22″	6 500	—	3,5	27,5	2	1	8	58	—	1,27	
53.	11	3,49	—				8 600	—	5	28	1,5	—	10,5	52	3	0,99	leichte Anisocyt.

wichtsanstieg normal. Der Icterus ist am 12. Tag verschwunden. Später bräunt sich die Haut an der Sonne stark. Nach 2 Monaten sind Leber und Milz nicht mehr palpabel. Die Verdauung ist ungestört. Nach 3 Monaten wird das Kind gesund entlassen.

Diagnose: Anaemia neonatorum (aregeneratorischer Typ).

Therapie: Blut i.v. und i.p., Campolon.

Epikrise.

Ein reifes, durch seine Blässe und etwas verfrühten Icterus auffallendes Kind wird an seinem 3. Lebenstag in die Kinderklinik gebracht. Es zeigt deutliche Milz- und Lebervergrößerung, eine deutliche Anämie, ist aber nicht übermäßig icterisch. Im Verlauf der Behandlung folgen sich 3mal ein sehr niedriger Blutwert und ein steiler Anstieg nach der Transfusion. Im 2. Monat wird bei weiter bestehender Anämie zuerst eine deutliche Reticulocytose beobachtet, dann nach erneuter Bluttransfusion ein Haemoglobin- und Erythrocytenanstieg; danach wieder ein wenn auch allmähliches Absinken, dann aber spontan ein langsames Ansteigen der Blutwerte. Die Prothrombinzeit wird sowohl am 4. wie am 35. Lebenstag normal gefunden. Der Blutzucker ist am 35. Lebenstag normal. Im Stuhl findet sich nach 3 Monaten eine deutlich positive Stärkereaktion.

Das Kind wurde, außer mit Bluttransfusionen, auch mit Campolon behandelt. Es konnte nach 3 Monaten in gutem Allgemeinzustand entlassen werden.

5. Fall: Zita B. 28. 1. 1938 bis 25. 2. 1938.

Eltern: gesund. 6 Geschwister gesund. Am Ende der 7. Gravidität gebar die Mutter Zwillinge, die sehr gelb gewesen seien und nach 8 bzw. 10 Stunden starben. Die Frucht der 8. Gravidität war unsere Patientin.

Anamnese: Geburt 2 Wochen zu früh, Geb.-Gew.: 2600 g. Wegen großer Blässe wird das Kind am Tag seiner Geburt in die Kinderklinik gebracht.

Befund: Das Kind schreit kräftig, seine Haut ist leicht gelblich, aber auffallend blaß. Leber: 1 QF. unter dem RB. Die Milz: 1½ QF. unter dem RB. Der Stuhl gelb und weich. Urin: Gallenfarbstoff am 1. Tag +. Urobilinogen —.

Blutbefunde: Siehe Tabelle V, Abbildung 5.

Es besteht am 1. Tag eine deutliche Anämie mit Neugeborenenleucocytose. Die Normoblasten sind etwas vermehrt. Da indessen derlei öfters vorkommt — z. B. ein Neugeborenes, das wegen einer Hirnblutung in die Klinik kam, am 4. Lebenstag deren 394 auf 200 Weiße zählte —, möchten wir dieser Zahl des ersten Tages bei unserer Patientin keine übermäßige Bedeutung zumessen. Es bestehen im weiteren: Anisocytose, Polychromasie, Linksverschiebung und Eosinophilie.

Verlauf: Der Hauticterus nimmt in den folgenden Tagen ab. Nach einer Woche nähert sich das weiße Blutbild der Norm. Die Anämie bleibt ungefähr gleich. Das Kind zeigt nun aber einen, dann immer mehr Furunkel,

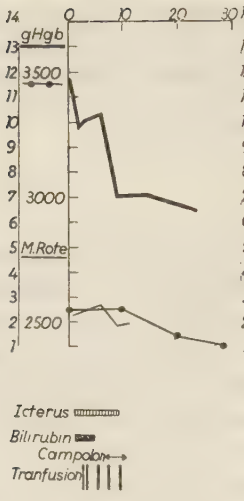

Abb. 5.

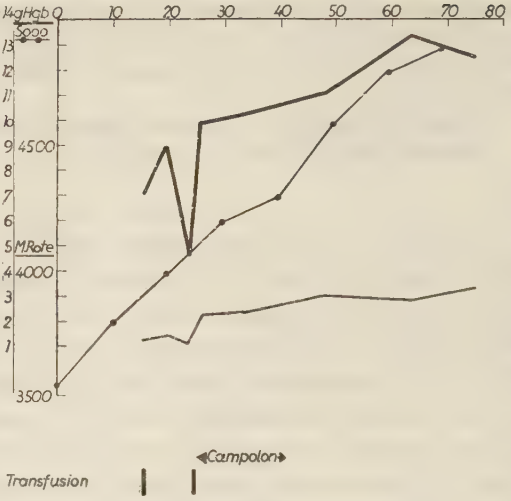

Abb. 6.

die von der Therapie nicht zu beeinflussen sind. Die Blutinjektionen werden deshalb aufgegeben. Das Kind stirbt schließlich, sehr anämisch, in einem septischen Zustand.

Diagnose: Anaemia neonatorum. Pyodermie.

Therapie: Blut i.m., Campolon.

Auszug aus dem Sektionsbericht (Path.-Anat. Anstalt der Universität [Vorst.: Professor Dr. *Werthemann;* Sekant: Dr. *Roulet*]): Haut: blaß. Leber: 156 g, fest, fleckig gelblichrot. Gallenwege o. B. Milz: ziemlich fest, braunrot, 19,5 g. Thymus klein. Herzmuskel: 18 g, bräunlichgrau. ZNS.: o. B. Knochenmark in den Wirbelkörpern blaß, graurot.

Mikroskopisch: In der *Milz* sehr starke Haemosiderose mit allen Zeichen lebhaften Blutabbaus in der Pulpa. Follikel sehr spärlich, nicht mit Eisen beladen. In den Pulparäumen sehr reichlich mit Fe. beladene, große, abgerundete Zellen. Ab und zu Zellen wie Myelocyten. Ueberall starke Erythrophagocytose.

In der *Leber* sind die Sternzellen gequollen, vielfach abschilfernd. Keine Haemosiderose noch Phagocytose. Parenchymzellen feintropfig verfettet.

Thymus: Zeichen einer beginnenden Involution.

Knochenmarkausstrich: Sehr reichlich Myelocyten, vielfach mit Granula. Erythropoetische Reihe: Erythroblasten scheinen nicht vermehrt zu sein. Es bestehen allerdings starke postmortale Veränderungen. Reticulumzellen geschwollen und sichtlich vermehrt.

Epikrise.

Ein untergewichtiges, etwas früh geborenes Kind wird wegen seiner Blässe in die Kinderklinik gebracht, wo eine Vergrößerung von Milz und Leber sowie eine deutliche Anämie festgestellt werden mit mäßiger Unreife des Blutbildes. Ein leichter Icterus erscheint, überschreitet aber das Maß des Physiologischen nicht.

Nach einer Woche, in der das Blutbild die Tendenz zeigt, zur Norm zurückzukehren, und die Anämie sich nicht wesentlich vermehrt, beginnt das Kind Hautabszesse zu haben, und nach 4 Wochen erliegt es bei zunehmender Anämie seiner Pyodermie. Bei der Sektion wird im wesentlichen, neben den Sepsisfolgen, eine Vermehrung und Schwellung der reticuloendothelialen Elemente in Leber, Milz und Knochenmark festgestellt.

6. Fall: Irene S. 4. 7. 1941 bis 6. 9. 1941.

Eltern gesund. 1 Schwesterchen gesund. Keine Fehlgeburten.

Anamnese: Reifes, zur Zeit geborenes Kind von 3,5 kg Gew. Die Mutter brachte es am 14. Tag in die Kinderklinik, da ihr aufgefallen war, daß es sehr blaß sei.

Befund am 14. Tag: Das Kind bewegt sich etwas wenig, benimmt sich aber normal. Haut: extrem blaß, nicht icterisch. Keine Oedeme. Leber: am Rippenbogen. Milz: nicht zu tasten. Herz: im Röntgenbild dilatiert, auskultatorisch ein systolisches Geräusch fraglich. Urin: Gallenfarbstoff: —. Urobilinogen: —. Eiweiß: Spur. Stühle: gut.

Blutbilder: Siehe Tabelle VI, Abbildung 6.

Es wird eine starke Anämie festgestellt, Normoblasten sind (5/200) noch vorhanden, es bestehen Anisocytose, Polychromasie, eine deutliche Leucocytose mit Vermehrung der jugendlichen Elemente und eine Monocytenzahl von 10,5. Im Verlauf der nächsten 10 Tage nehmen die Leucocyten ab, das weiße Blutbild zeigt normale Säuglingsverhältnisse; im roten Blutbild sind bei allmählich zunehmenden Hb.- und Erythrocytenwerten noch einige Normoblasten am 20. und 28. Tag nachweisbar, dazu starke Polychromasie und Anisocytose und 26% Reticulocyten.

Knochenmarkpunktat: Die Erythropoese ist mit 15% Erythroblasten nicht vermehrt. Das Knochenmark zeigt keinen abnormen Befund.

Diagnose: Anaemia neonatorum.

Therapie: Blut i.v., Campolon.

Verlauf: Es werden 2 i.v. Vaterbluttransfusionen gegeben, die Blutwerte steigen nach der 2. stetig an, während die 1. von einem steilen Hb.- und Erythrocytensturz gefolgt war. Alle 3 Tage wird Campolon injiziert. Das etwas aufgeregte Kind hat viele, z. T. schleimige Stühle, entwickelt sich aber normal und wird mit 1 Luminalette p. d. ruhig. Auch die Verdauung wird normal, so daß das Kind nach 2 Monaten gesund entlassen werden kann.

Epikrise.

Ein reifes, wohlentwickeltes Neugeborenes kommt wegen großer Blässe am 14. Lebenstag in die Kinderklinik, bietet aber außer einer starken Anämie und einer Herzdilatation keine pathologischen Symptome. Nach einer Vaterbluttransfusion steigt der Hb.- und Erythrocytenwert um ein weniges, um dann sofort innert 3 Tagen unter den Ausgangswert zu sinken. Auf eine 2. Vaterbluttransfusion erfolgt ein definitiver, steter Anstieg. Das Kind entwickelt sich normal und kann nach 2 Monaten gesund

Blutbilder.

TABELLE V. — Fall 5. Zita B.

Tag	Hb (g)	Ery. (Mill.)	F. I.	Osmot. Resist.	Normo-bl.	Leuco. abs.	Myelocyten unreif.	Myelocyten reif	Metamyelo-cy.	Myelo-bl.	Neutro-Stab.	Neutro-Segm.	Eo.	Baso.	Mono.	Ly.zy.	Qualitativ
1.	11,91	2,16	1,74		74/200 8658/cmm	23 500	—	2,5	2	1,5	9,5	27,5	28,5	—	7	21,5	Anisocytose, Polychromasie
4.	12,92	2,61	1,56		4/200 344/cmm	17 150	0,5	3	3,5	1,5	10	30	13	0,5	6	26	Anisocytose, Poikilocytose, Polychromasie
6.	10,4	2,77	1,18	0,35-0,45	2/200		—	—	2	—	6	32	17	—	7	36	Anisocytose, Polychromasie, tox. gran. Leuc.
9.	7,01	1,91	1,16		—	11 150	—	0,5	2	—	17	29,5	14,5	—	14	22,5	Anisocytose, Polychromasie, tox. gran. Leuc.
10.	7,01	1,88	1,16		3/200 369/cmm	24 700	—	1,5	1	—	13	43,5	3,5	0,5	18,5	18,5	

Blutbilder.

TABELLE VI. — Fall 6. Irene S.

Tag	Hb). (gr)	Ery. (Mill.)	Normo-bl.	Retic. cy.	Leuco. abs.	Myelocy. unreif	Myelocy. reif	Meta-myelocy.	Neutro-Stab.	Neutro-Segm.	Eo.	Baso.	Mono.	Ly.cy.	Plasm.z.	F. I.	Qualitativ
16.	7,2	1,17	5/200 485/cmm		19 450	0,5	1	1,5	10	36,5	3	—	10,5	36	1	1,96	Anisocyt., Polychromasie
20.	9,1	1,54	2/200			—	—	—	11	35	1	2	17	34	—	1,84	starke Anisocytose, starke Polychromasie
28.	10,1	2,28	6/200 78/cmm	26/1000	4 650	—	—	—	3	17	6	1	11	62	—	1,37	starke Anisocytose, starke Polychromasie

entlassen werden. Bei der Entlassung wird eine auffallend starke Bräunung der der Sonne ausgesetzt gewesenen Hautstellen bemerkt, sonst ist das Kind ohne pathologische Zeichen.

7. Fall: Rolf B. 9. bis 10. 7. 1942.

Vater 41j., die Mutter 39j.; die Mutter sei blutarm und habe oft Kopfweh, sonst sind beide Eltern gesund. 1. Kind, 10j., gesund. Vor 4 Jahren eine Totgeburt. 3. Kind: Pat.

Anamnese: 3750 g schweres, 51 cm langes, zur Zeit geborenes, blau asphyktisches Neugeborenes. In graviditate sei das Kind immer sehr lebhaft gewesen, ca. 14 Tage ante partum aber ruhig geworden. Es wird gleich nach der Geburt in die Kinderklinik gebracht.

Befund: Ueber Kopf, Hals und Armen ist das Kind blauviolett angelaufen und über dem ganzen Körper, oben mehr als unten, mit kleinen Blutpunkten übersät. Die unteren Hautpartien sind leicht gelblich, die Augenlider und Lippen oedematös. Nach 9 Std. ist der Icterus über den ganzen Körper ausgebildet. Leber: derb, bis auf Nabelhöhe reichend. Milz: 2 QF. unter dem Rippenbogen tastbar. Es besteht Erbrechen von blutig tingierter Flüssigkeit. Urin: Gallenfarbstoff ++, Eiweiß ++, Urobilinogen —.

Das *Blutbild* sieht aus wie ein Knochenmarkausstrich. Haemoglobin: 7,7 g, Erythrocyten: 1,6 Mill. Kernhaltige Blutkörperchen: 146 400. Thrombocyten: 386 000. Prothrombinzeit: 90″ statt 17″ (Kontrolle). Blutungszeit: stark verlängert. (Differentialblutbild siehe Tabelle VII.)

Blutbild.

TABELLE VII. — Fall 7. Rolf B.

Proerythroblasten	10%	89%
Erythroblasten	74%	
Erythro- u. Proerythroblasten in Mitose	5%	
Myelocyten	3 %	11%
Metamyelocyten	0,5%	
Stabkernige	2,5%	
Segmentkernige	2,5%	
Eosinophile	1,0%	
Lymphocyten	1,5%	
		100%

Knochenmarkpunktat: Sehr zellreiches Mark. 80% aller Zellen sind Proerythroblasten, basophile und polychromatische Erythroblasten. Der Mitose-Index der erythropoetischen Zellen beträgt ca. 40%. Erythroblasten und Proerythroblasten sind vorwiegend sehr groß, doch finden sich keine typischen Megaloblasten. Bei den myeloischen Zellen dominieren weit die unreifen Formen.

Diagnose: Anaemia neonatorum. Icterus gravis. Haemorrhagische Diathese. (Der Fall wurde als Neugeborenenanämie aufgefaßt in der Annahme, daß die haemorrhagische Diathese allein nicht am 1. Tag bereits eine so enorme Anämie hervorgebracht hätte, und besonders auf Grund des pathol.-anat. Befundes.)

Therapie: Blut i.v., Synkavit.

Verlauf: Trotzdem eine i.v. Bluttransfusion und Synkavit gegeben worden waren, starb das Kind 9 Stunden alt.

Aus dem Sektionsbericht (Path.-Anat. Anstalt der Universität Basel [Vorst.: Professor Dr. *Werthemann;* Sekant: Dr. *Scheidegger*]):

Mikroskopisch: Milz: Pulpa hyperplastisch, Follikel klein und wenig scharf abgesetzt, einzelne Reticulumzellen voll von bräunlichen Pigmentmassen. Starke Haemosiderose, feinkörnig in den Reticulumzellen, selten grobkörnig. Megacaryocyten, nicht häufig auch Vorstufen der Roten: Erythroblasten. Reife, myeloische Zellen nicht besonders reichlich, aber häufig mit eosinophiler Granulation. Stauung. — Leber: Starke, diffuse Blutbildung im Parenchym und in der *Glisson*-Scheide, besonders zahlreiche, unreife, myeloische Zellen, oft mit eosinophiler Granulation. Feinkörnige Haemosiderose der Leberzellen und z. T. auch der Reticulumzellen. Leichte feintropfige Verfettung des Leberparenchyms. Auch in den *Kupffer*-Zellen vereinzelt Lipoideinlagerung. — Lunge: Hornschüppchen in den Alveolen. Thyreoidea: kein Kolloid, keine Blutbildung. Myocard: leichte zellige Infiltration in den Gefäßräumen, keine Blutbildungsherde. Leichte streifenförmige, feintropfige Verfettung. — Niere: Trübe Schwellung der Epithelien, z. T. gelbe Zellen und Cylinder. *Glycogenfärbung:* Myocard zeigt in einzelnen Fasern deutliche Glycogenspeicherung, in einzelnen Gebieten stärker, in andern geringer. Lunge, Milz und Niere ohne Glycogen. — Knochenmark: Richtige Zusammensetzung. Zahlreiche Megacaryocyten, Normoblasten und Normocyten, reichlich Myelocyten und Vorstufen.

Path.-anat. Diagnose: Schwerer allgemeiner Icterus, besonders von Leber, Milz, Nieren, Lunge und Myocard. Leichterer Icterus des Knochenmarkes. Haemorrhagische Diathese. Blutungen der Schleimhäute, der serösen Häute und in geringerem Maße auch der äußeren Haut. Blutungen der Hirnhäute, bei doppelseitigem Tentoriumriß. 3-Lappung der linken, 5-Lappung der rechten Lunge. Starke Hyperplasie der Leber bei Erythroblastose. Hyperplasie und Induration der Milz. Leichte Hyperplasie des Herzens. Fruchtwasseraspiration.

Epikrise.

Ein reifes Neugeborenes wird blau asphyktisch geboren, zeigt starke hämorragische Diathese, verlängerte Prothrombinzeit, eine sehr schwere Anämie, dazu Leber- und Milzvergrößerung. Nach 8 Stunden ist bereits ein deutlicher Icterus ausgebildet. Trotz Transfusion und Synkavit stirbt das Kind nach 9 Std. Es werden path.-anatom. ein doppelseitiger Tentoriumriß und Zeichen von Fruchtwasseraspiration nachgewiesen. Leber und Milz zeigen: Erythroblastose, Haemosiderose und Icterus, in den Leberzellen auch feintropfige Verfettung. Der hypertrophische Herzmuskel zeigt Glycogeneinlagerung. Auf Grund des außergewöhnlich stark veränderten Knochenmarkes (Besprechung siehe unten) und des enormen Gehaltes des peripheren Blutes an kernhaltigen Elementen, besonders der roten Reihe, ist es

wohl möglich, daß die Prognose dieses Falles, auch ohne daß ein Tentoriumriß bestanden hätte, eine ungünstige gewesen wäre.

8. Fall: Kurt R. 16. 7. bis 15. 11. 1939.

Eltern gesund. Am Ende ihrer 1. Gravidität muß die Mutter wegen eklamptischer Anfälle (2 Wochen vor dem Termin) per sectionem entbunden werden. Sie gebiert 2 zweieiige, männliche Zwillinge von 1950 und 2350 g Geburtsgewicht.

a) Der erste Zwilling, Willy, 1950 g schwer, zeigt außer geringem Lidoedem am ersten Tag keine Besonderheiten. Im 3. und 4. Monat entwickelt sich bei ihm eine typische Frühgeburtenanämie, die ausheilt.

b) Der zweite Zwilling, Kurt, 2350 g schwer, atmet unregelmäßig; seine ganze Körperoberfläche ist von starkem Oedem entstellt. Die Hautfarbe ist blaß und leicht gelblich. Das Kind wird sofort nach der Geburt in die Kinderklinik gebracht. Leber und Milz sind nicht palpabel. Urin: nie Gallenfarbstoff nachweisbar. *Blutbild:* s. Tabelle VIII, Abbildung 7.

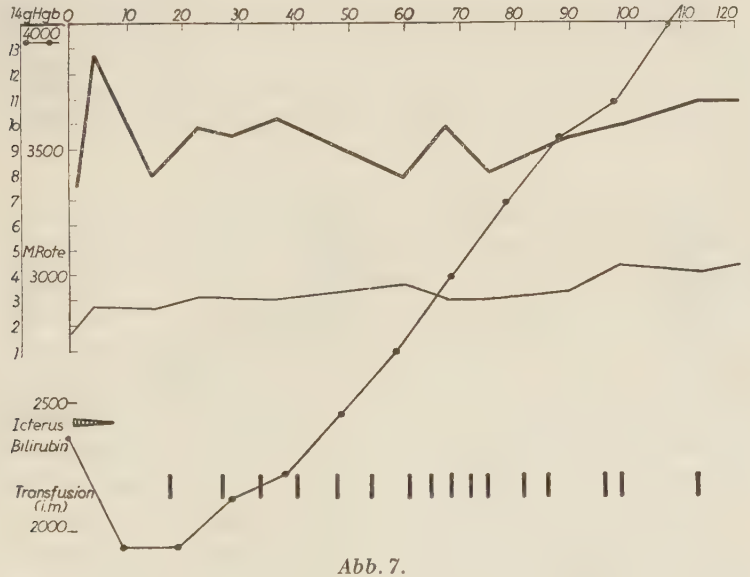

Abb. 7.

Der am Anfang schwankende Verlauf der Hb.- und Erythrocytenkurve ist wohl dem Hydrops zuzuschreiben; mit der Ausschwemmung der Oedeme wird eine ziemlich starke Anämie deutlich. Die Normoblasten verschwinden nach dem 5. Tag, Anisocytose, Polychromasie und Linksverschiebung nehmen ab, die Säuglingslymphocytose stellt sich ein. Mit den tiefsten Hb.- und Erythrocytenwerten wird zugleich die höchste Monocytenzahl gefunden.

Verlauf: In den ersten Tagen braucht das Kind ständig Sauerstoff. Nach 2 Tagen atmet es besser und trinkt gut. Die leichte Gelbfärbung der ersten Tage verschwindet schnell. Die Oedeme werden bis zur dritten Woche ausgeschwemmt. (Die initiale Gewichtsabnahme betrug bis zu diesem Termin 500 g von 2350 g. Nachher nahm das Gewicht wieder zu.) Die dann sichtbar werdende Anämie von 8 g und 2,6 Mill. Roten wird mit intramuskulären

Blutbilder.

TABELLE VIII. — Fall 8. Kurt R.

Tag	Hb. (g)	Ery. (Mill.)	F. I.	Normo-bl.	Leuco abs.	Neutro- Myelobl.	Metamyelocy.	Stab.	Segm.	Eo.	Baso.	Mono.	Ly.zy.	Plasmaz.	Qualitativ
5.	12,8	2,81	1,70	50/200 1200/cmm	4750	1	—	39	8	3	1	4	44	—	Anisocytose, Polychromasie
10.	9,96	2,69	1,15	—	9950	—	0,5	10	28,5	5,5	1	4,5	50	—	Anisocytose, Polychromasie
16.	8,08	2,76	0,91	—	8100	—	—	2	29	2	—	7	60	—	Anisocytose, leichte Polychromasie
69.	9,96	3,08	1	—	8700	—	—	—	29	10	—	5	56	—	

Blutbilder.

TABELLE IX. — Fall 9. Walter G.

Tag	Hb. (g)	Ery. (Mill.)	F. I.	Normo-bl.	Megalo-bl.	Vital-Gef. Ery.	Osmot. Resist.	Leuco. abs.	Myelocy. unreif	Myelocy. reif	Myelo-bl.	Reiz-formen	Neutro	Eo.	Mono.	Ly.zy.	Plasmaz.	Thromb. zy.	Qualitativ
8.	9,2	1,52	1,9	13,5/200 1957/cmm	—			28 900	65	—	—	2	65	3	7	16,5	—		Punkt. Ery., Anisocytose, Polychromasie
23.	2,3	2,3	1,09	702/cmm 10/200 1457/cmm	3	25%	0,33 0,59-	10 800	2	16	9	—	17	—	5	7	4	96 000	5 basoph. punktierte Ery.
27.	4,62	1,16	1,44	13,5/200	2			28 800	2,5	12	3	—	29,5	—	4,5	11,5	5		Anisocyt., Poikilocyt., Polichrom., Megacaryocy.

Blutinjektionen gebessert. Im 3. Monat, zur Zeit der Frühgeburtenanämie, sinken die Blutwerte wieder etwas, steigen aber im 4. Monat wieder an. Das Gewicht entwickelt sich zufriedenstellend, die Stühle sind gut. Eine leichte Craniotabes wird mit der Quarzlampe behandelt. Eine Ablactationsdyspepsie geht auf Teepause zurück. Nach 4 Monaten wird das Kind mit Eisenmedikation entlassen, da eine leichte Anämie noch besteht, sonst ist das Kind in gutem Allgemeinzustand.

Nebenbefund: Bei der Vorbereitung für eine intravenöse Bluttransfusion fällt auf, daß das Kind seine Ellbogen nicht ganz strecken kann. Auch sind die Extremitäten im Verhältnis zum Rumpf etwas zu kurz. Der Kopf ist im Verhältnis zum Körper groß, und die Nasenwurzel liegt tief. Im Röntgenbild erscheinen die Metaphysen der langen Röhrenknochen schnabelförmig ausgezogen und verbreitert. (Diese Form ist auch an den Röhrenknochenepiphysen des andern Zwillings schwach angedeutet.) Auf Grund dieser Symptome wird die Diagnose einer *Chondrodystrophie* gestellt.

Bei einer Nachkontrolle nach 1½ Jahren zeigt der Zwilling Kurt den typischen chondrodystrophischen Habitus, während Willy ganz normal erscheint. Die Zwillinge werden auf Grund der *Verschuer*schen Kriterien als zweieiig angesehen.

Diagnose: Anaemia neonatorum, Hydrops congenitus, Chondrodystrophie.
Therapie: Blut i.m., Ferro 66, Quarzlampe.

Epikrise.

Der schwerere von 2 unreifen Zwillingen zeigt bei der Geburt einen universellen Hydrops, eine deutliche Anaemie mit geringer Erythroblastenvermehrung; Leber und Milz sind nie als vergrößert nachzuweisen. Nach anfänglich bedrohlichem Zustand (unregelmäßige Atmung) und einem initialen Gewichtsverlust von 500 g auf 2350 Anfangsgewicht, der durch die Ausschwemmung der Oedeme bedingt ist, entwickelt sich das Kind zufriedenstellend. Es werden intramuskuläre Blutinjektionen gegeben, intravenöse Transfusionen kommen wegen der bei dem Kind bestehenden Chondrodystrophie (Unmöglichkeit, den Ellbogen ganz zu strecken) nicht in Frage. Darauf bessert sich die Anämie zunächst. Nach 2 Monaten aber, zur Zeit der Frühgeburtenanämie, fallen auch die Hb.werte wieder etwas zurück. Darauf folgt bald eine allmähliche Besserung. Nach 4 Monaten wird das etwas wenig lebhafte und kleine Kind in gutem Allgemeinzustand entlassen.

Bei einer Nachkontrolle mit 1½ Jahren zeigt das Kind einen typisch chondrodystrophischen Habitus: großen Kopf mit tiefliegender Nasenwurzel, relativ kurze Arme und Beine. Der kleinere Zwillingsbruder hatte als Neugeborenes ebenfalls leicht ausgezogene Metaphysen der langen Röhrenknochen, erwies sich aber bei der Nachkontrolle als normal gewachsen.

9. Fall: Walter G. 20. 5. 1931 bis 31. 5. 1931.

Vater: war vor 1 Jahr wegen Ueberanstrengung in psychiatrischer Klinik. Mutter: hatte in graviditate oft Kopfweh, Erbrechen und war müde beim Gehen. Während 8 Tagen Grippe, sonst immer gesund. 1. Kind: 8j., gesund; 2. Kind: hatte einen 2—3 Wochen dauernden Neugeborenenicterus. 3. Kind: Pat.

Anamnese: Normale Geburt, 3170 g Geburtsgewicht. 18 Std. post partum wird ein Hauticterus festgestellt, der sein Maximum ca. am 4. Tag erreicht. Das Kind ist an diesem Tag schläfrig. Seit der Geburt habe es auf der Haut blaue Flecken gehabt, zuerst im Gesicht, dann von der 3. Woche an am ganzen Körper. Die Hände seien schon länger blaß gewesen. Die Einweisung in die Kinderklinik erfolgte aber erst in der 3. Woche wegen zunehmender Blässe. Vorher hatten sich die Eltern dazu nicht entschließen können. Körpergewicht: nach der ersten Gewichtsabnahme etwas zunehmend, dann immer abnehmend.

Befund bei der Spitalaufnahme: Petechien und Icterus auf der ganzen Körperhaut. Das Kind ist matt. Leber: nicht palpabel. Milz: mäßig hart, 2 cm unter dem Rippenbogen, gut palpabel. Stuhl: Bilirubin +, Urobilin —, Benzidin —. Urin: Gallenfarbstoff +, Urobilinogen: Spur. Serum *Hijmans van den Bergh* direkt und indirekt positiv.

Blutbild: Siehe Tabelle IX, Abbildung 8.

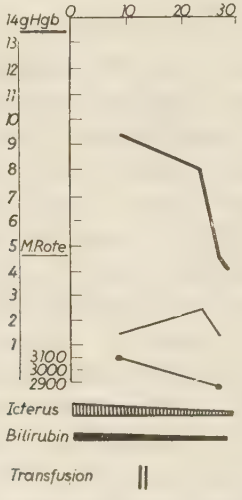

Abb. 8.

Am 8. Lebenstag wurde bereits in der Frauenklinik eine starke Anämie festgestellt mit 1,5 Mill. Roten und 9,2 g Hb., 3,5 Normoblasten bei einer Leucocytose von 28 900 und einer deutlichen Vermehrung der weißen Stammformen. In der 4. Woche nahmen Hb. und Erythrocyten noch beträchtlich ab, es waren noch immer Normoblasten festzustellen, darunter auch Makroblasten. Die Leucocytose nahm gegen Ende der 4. Woche wieder zu, und gegenüber einer sehr kleinen Lymphocytenzahl standen die vermehrten weißen Stammformen. Am 23. Tag waren 25% Reticulocyten vorhanden. Die osmotische Resistenz der Roten war leicht erhöht. Blutungszeit: tagelang. Die Gerinnungszeit 2 Std. statt 8'. Thrombocyten: 96 000.

Verlauf: Das Kind wurde stets matter, Schnepperwunden bluteten tagelang nach, so daß damals deswegen von einer Transfusion abgesehen wurde (!). Der Icterus, der nach dem 4. Tag abgenommen hatte, blieb bestehen. Unter Bewußtlosigkeit und Krämpfen starb das Kind an seinem 29. Lebenstag an einer Hirnblutung.

Diagnose: Anaemia neonatorum.

Therapie: Blut i.m.

Aus dem Sektionsbericht (Path.-Anat. Anstalt der Universität Basel [Vorsteher: Prof. Dr. *Werthemann*]): Allgemeiner Icterus von Haut, Scleren, Pleura, Intima der Gefäße und der Mucosae. Schädel: Flache, meningeale Blutung links parietal und basal. ZNS. selber ohne Blutung oder Icterus. Gallenwege: leicht durchgängig. Herz: mittelgroß. Leber: 189 g, 2 QF. unter dem Rippenbogen, dunkelgrünbraun. Milz: 23 g, ziemlich steif. Follikel deutlich auf Schnitt. Nieren deutlich icterisch. Pancreas: mittelgroß.

Histologisch: Leber: Sehr reichlich Blutbildungsherde im Interstitium mit Myelo- und Normoblasten. Massenhaft Gallethromben. *Kupffer*sche Sternzellen z. T. deutlich vergrößert und voller Pigment. Am meisten Pigment findet sich als Schollen in den Gallecapillaren sowie in den *Disse*schen Spalträumen. Viel auch extra- und intracellulär in der *Glisson*-Scheide. Fe. massenhaft; grobkörnig in den Sternzellen und extracellulär in der *Glisson*-Scheide; feinkörnig in den Leberzellen. Bindegewebe nicht pathologisch vermehrt. Blutcapillaren nicht überfüllt. *Milz:* Follikel eher klein, Pulpa hyperplastisch, Endothel der Sinuswände geschwollen, Wucherung der Reticulumzellen; myeloische Zellen und Normoblasten. Fe.-Reaktion hochgradig +, besonders in der Pulpa, die Follikel bleiben ausgespart. Fein- und grobkörniges Eisen, z. T. in den Reticulumzellen, Sinusendothelien, z. T. extrazellulär. — *Knochenmark* in voller Tätigkeit, erythro- und myelopoetisches System gleichmäßig vorhanden. Reichlich Megacaryocyten. *Niere:* keine Blutbildungsherde. Fe.-Reaktion + in der Rinde. — *Herzmuskel:* keine Blutbildungsherde. Frei von Fett und Entzündungszellen. — *Pancreas:* reichlich Inseln.

Path.-anat. Diagnose: Hochgradiger, allgemeiner Icterus und Anämie. Hyperplasie von Leber, Milz und Knochenmark. Multiple Blutungen und Hauthämatome, ausgedehnte Blutung der weichen Häute des ZNS. Acutes Lungenemphysem. Haemosiderose von Milz und Leber.

Epikrise.

Ein Neugeborenes wird bereits 18 Stunden post partum icterisch, zeigt zunehmende, zuerst an den Händchen beobachtete Blässe und immer ausgedehntere Hautblutungen. Die Leber ist bei der Spitalaufnahme mit 3 Wochen nicht palpabel, die Milz dagegen derb und vergrößert zu fühlen. Im Urin werden Gallenfarbstoffe und etwas Urobilinogen ausgeschieden. Der Hauticterus bleibt unverändert bis zum Tode bestehen. Haemoglobin- und Erythrocytenwerte nehmen, bei stets vorhandenen Normoblasten und unreifen roten und weißen Zellen, ständig ab. Zum Teil mag die darin sich manifestierende Anämie eine Folge der hämorrhagischen Diathese sein, die ausgedehnte Hautblutungen und schließlich eine meningeale Blutung hervorbringt, an der das

Kind stirbt. Auf Grund der qualitativen Verhältnisse von Blutbild und histologischem Leber- und Milzbefund wird die Anämie aber doch auch als Neugeborenenanämie angesprochen, deren Ursache nicht die Blutungen sind.

Dieser Fall wäre heutzutage durch frühzeitige und ausgiebige Bluttransfusionen mit großer Wahrscheinlichkeit am Leben erhalten worden.

10. Fall: Elisabeth S. 17. 10. 1941 bis 14. 2. 1942.

Eltern: 25 und 29 J. alt, nicht verwandt, gesund. 1. Kind: gesund, hatte als Neugeborenes nur leichte Gelbsucht. 2. Kind: vor 1 Jahr, bald nach der Geburt, sehr gelb †. 3. Kind: Pat. Während dieser letzten Gravidität habe die Mutter an Appetitlosigkeit gelitten und sei sehr abgemagert. Die Geburt erfolgte am Termin und spontan, das Kind war lebensfrisch, es wog 3120 g, bei 48 cm Länge. Es sei schon bei der Geburt gelb gewesen. Mit 1½ Tagen wird es in die Kinderklinik gebracht.

Befund bei der Aufnahme: Lebhaftes, wohlentwickeltes Kind. Haut gelb, sonst rein, Mucosae intensiv gelb. Leber nicht vergrößert. Milz nicht sicher am Rippenrand tastbar.

Blutbilder: Siehe Tabelle X, Abbildung 9.

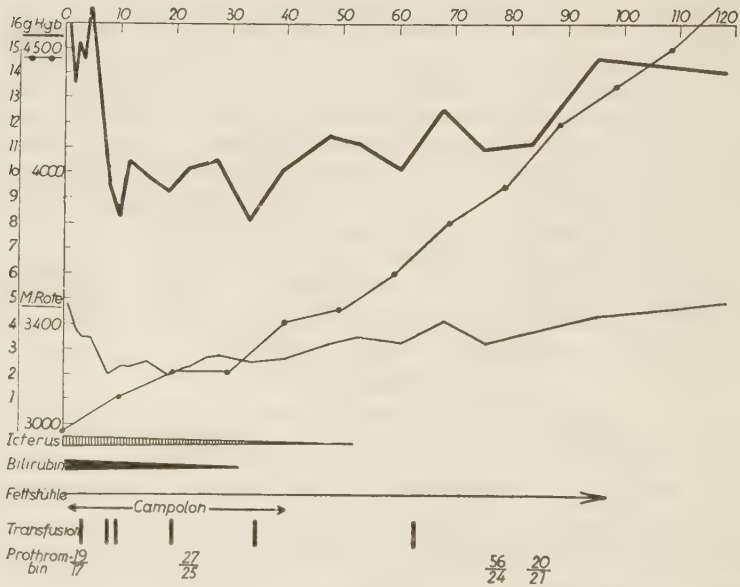

Abb. 9.

Neben einer ziemlich großen Normoblastenzahl finden sich am 2. Tag 125/1000 Reticulocyten und viele unreife Weiße. Es besteht eine Neugeborenenleucocytose und ein niedriger Lymphocytenwert. Die Werte für Hb. und Erythrocyten waren am 1. Tag mit 13,6 g und 3,9 Mill. niedrig, schon am 2. Tag zeigt sich in der Zahl der Roten eine ausgesprochene Anämie an.

Knochenmarkpunktat: ca. 70% aller Zellen sind polychromatische und

Blutbilder.

TABELLE X. — Fall 10. Elisabeth S.

Tag	Hb. (g)	Ery. (Mill).	Retic. cyten	Normo- bl.	Thrombo- cy.	Leuco. abs.	Myeloc. unreif	Myeloc. halbreif	Meta- reif	Meta- myelocy.	Neutro- Stab.	Neutro- Segm.	Eo.	Baso.	Mono.	Ly.zy.	Plasmaz.	F. I.	Qualitativ
1.	13,6	3,99	123/1000	48/200 8592/cmm		35 800	0,5	0,5	0,5	2		37,5	2,5	0,5	—	7	1	1,06	Gerinnungszeit 5′ 19″. Macrocyten. Starke Polychrom., leichte Anisocyt.
2.	15,2	3,71		88/200 12 936/cmm	274 000	29 350	1	0,5	1,5	—	7	61,5	0,5	6	6	18,5	—	1,29	starke Polychromasie, leichte Anisocytose
5.	16,7	3,36		1/200 50/cmm		9 950	—	1	1	—	8,5	54,5	6	—	17	12	—	1,55	leichte Polichromasie, Anisocytose
8.	9,3	1,98		—		16 750	—	1	1	0,5	6	35	4	2	15,5	35,5	—	1,5	Anisocytose, starke Polychromasie
15.	9,9	2,31	293/1000	6/200 492/cmm		16 350	—	—	—	—	3	48,5	6,5	—	13,5	26	—	1,35	Anisocytose, Polychrom.
28.	10,4	2,76		—		17 100	—	—	—	—	2,5	44	9	0,5	6	38	—	1,18	leichte Anisocytose
48.	11,5	3,11		—		9 600	—	—	—	—	1	42	7	0,5	12	37	0,5	1,16	leichte Anisocytose, Polychromasie
54.	11,2	3,42		—		7 500	—	—	0,5	—	1	30	6	—	9	57,5	—	1,03	Polychrom., Anisocytose
68.	12,7	4,09		—		8 300	—	—	—	—	1	43,5	6,5	—	7,5	40,5	1	0,96	Polychromasie, leichte Anisocytose
89.	14,1	4,81	19/1000	—		9 150	—	—	—	—	—	22,5	7,5	1	4	65	—	0,92	—

oxyphile Erythroblasten; spärlich Proerythroblasten. Die Erythroblasten zeigen vorwiegend normale Größe. Mitose-Index ca. 5%.

Verlauf: Der Allgemeinzustand des Kindes ist stets auffallend gut; es trinkt von Anfang an gut. Die Gelbsucht wird stärker, die Haut nimmt zum Ende der 1. Woche einen ockergelben Ton an, der dann ins gelbgrünliche umschlägt. Nach einer 1. Transfusion steigen die Hb.-Werte, die Erythrocytenwerte fallen weiter. Nach einem steilen Hb.- und Erythrocytenabsturz erfolgt eine 2. i.v. Transfusion. Da die Werte trotzdem weiter sinken, folgt eine intraperitoneale Bluttransfusion. Daraufhin ein leichter Anstieg. Auf erneutes Absinken neue i.p. Injektion gruppengleichen Blutes, dann wieder ein geringer Anstieg. Noch einmal sinken die Werte, so daß eine 5. i.v. Transfusion nötig wird, der ein langsames Ansteigen von Hb. und Erythrocyten folgt. Neue Abnahme veranlaßt eine 6. Transfusion, die nun, nach leichtem Stillstand, von der endgültigen Heilung gefolgt ist.

Qualitativ fällt an dem Blutbild eine zunächst deutliche, dann geringfügige Erythroblastose auf. Polychromasie und Anisocytose werden noch Ende des 2. Monates beobachtet. Sie verschwinden mit der Anämie. Die Neugeborenenleucocytose verschwindet am 2. Tag, ein erhöhter Leucocytenwert bleibt aber noch bis in die 4. Woche bestehen. Bis zur selben Zeit ist auch noch eine gewisse Linksverschiebung deutlich. Der höchste Monocytenwert coinzidiert mit dem tiefsten Hb.- und Erythrocytenwert. Die eigentliche Säuglingslymphocytose wird erst in der 8. Woche erreicht. Die osmotische Resistenz der Roten ist am 6. Lebenstag deutlich erhöht: von 1,5 bis 1,1% Na_2SO_4. Siehe Abb. 10 und 11.

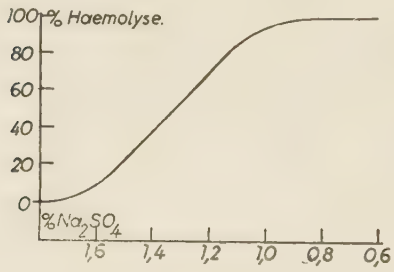

Abb. 10.

Osmosekurve der Erythrocyten am 22. 10. 1941: flacher Verlauf während der Krankheit (Fall 10).

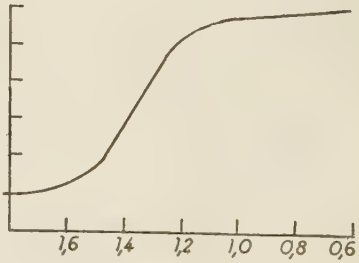

Abb. 11.

Osmosekurve der Erythrocyten am 2. 2. 1942: steil aufsteigend in der Rekonvalescenz (Fall 10).

Prothrombinzeitbestimmungen ergaben am 2. Tag keine Verlängerung, ebensowenig am 24. Tag. Ende des 2. Monates jedoch erwies sich die PTZ. als bedeutend verlängert, kehrte aber nach einwöchiger Verabreichung von Vitamin K zur Norm zurück.

Während die *Milz* nie sicher palpabel war, wurde die *Leber* im Lauf des 1. Monates 1—2 QF. unter dem Rippenbogen tastbar; nach einem weiteren Monat war sie 1½ QF. unter dem Rippenbogen zu fühlen, aber etwas weniger hart. Die *Gallenfarbstoffausscheidung* im Urin erreichte ein Maximum am 17. Tag (+++), um dann, bis zu ihrem Verschwinden am 30. Tag, abzunehmen. *Urobilinogen* war nur am 17. Tag, nach dem großen Hb.- und Erythrocytensturz, nachweisbar vermehrt.

Stuhl: Fett war darin nachweisbar: am 32. Tag: spärlich, am 41. Tag: wenig, am 81. Tag: viel. — Fettsäuren: am 81. Tag: mäßig, am 98. Tag: viel. — Stärke: am 98. Tag: Spur, am 117. Tag: Spur.

Der *Blutzucker* war am 2. Lebenstag normal mit 68 mg%.

Die *Tacata-Reaktion* am 84. Lebenstag normal.

Galactosetoleranz zu Ende des 3. Monates nicht herabgesetzt.

Das *Gewicht* des Kindes stieg in den ersten 2 Monaten wenig an, dann kräftig und im 4. Monat wieder etwas weniger.

Die *Stühle* des Kindes waren in der 8. Woche, beim Beginn der Buttermilchzugabe, dünn und schleimig; zur selben Zeit blieb auch das Körpergewicht stehen. Auch ein 2. Ablactationsversuch schlug fehl. Im ganzen waren die Stühle dieses Kindes immer etwas dünner und gehäufter als die anderer Säuglinge.

Das Kind wurde mit 4 Monaten nach gelungener Ablactation in gutem Allgemeinzustand ohne krankhafte Zeichen außer der noch 1 QF. unter dem RB. palpablen Leber entlassen.

Diagnose: Icterus gravis neonatorum.

Therapie: Blut i.v., i.p., Campolon, Syncavit.

Epikrise.

Ein reifes, wohlentwickeltes Neugeborenes wird mit 1½ Tagen unter dem Bild eines ausgesprochenen Icterus gravis in die Klinik aufgenommen. Icterus besteht seit der Geburt, die Milz ist vergrößert palpabel, die Leber wird es im Lauf des ersten Monates. Im Blut sind Erythroblasten und unreife Zellen der weißen Reihe nachweisbar. Im Knochenmark ist ihre Zahl bedeutend erhöht. Die Resistenz der Roten ist erhöht, die Prothrombinzeit normal. Nach einem Hb.anstieg auf die 1. Transfusion erfolgt eine starke haemolytische Krise, die durch zwei Transfusionen aufgehalten wird. Zunächst wird trotz Schwankungen ungefähr der gleiche Blutgehalt gewahrt, dann erfolgt ein neuer Absturz der Blutwerte, nach erneuter Transfusion aber die endgültige Besserung. Die Prothrombinzeit ist Mitte des dritten Monates stark verlängert, während andere Proben auf eine Störung der Leberfunktion nicht pathologisch ausfallen.

Zur gleichen Zeit wird im Stuhl viel Fett ausgeschieden, später auch etwas Stärke.

Der Allgemeinzustand des Kindes ist immer auffallend gut. Die Gewichtszunahme, außer im Anfang und während einer leichten Ablactationsdyspepsie, zufriedenstellend.

Mit 4 Monaten wird das Kind entlassen. Es ist kaum mehr anämisch und gut entwickelt. Außer der noch palpablen Leber erinnert nichts mehr an die durchgemachte Krankheit.

11. Fall: Walter Z. 3. 8. 1941 bis 15. 1. 1942.

Vater 48j., Mutter 36j.: gesund. 1. Kind gesund. 2. Kind mit 5 Tagen an Icterus gravis gestorben. Die Mutter wurde deshalb während der 3. Gravidität mit Campolon und Synkavit vorbehandelt. 3. Kind: Pat.

Anamnese: Die Geburt erfolgte ca. 2 Wochen früher als erwartet und war normal. Das Kind wog 3500 g und verlor davon in den ersten 4 Tagen 360 g. 14 Std. post partum wurde das Kind icterisch, die Gelbsucht nahm zu, das Kind wurde matter und zeigte leichte Zuckungen im Gesicht, worauf es am 4. Lebenstag in die Klinik eingewiesen wurde.

Befund bei der Aufnahme: Das Kind ist matt, sein Tonus schlaff; es trinkt mühsam. Die Haut ist zitronengelb, sonst rein, mit gutem Turgor. Die Scleren sind icterisch. Leber: 2—3 QF. unter dem Rippenbogen. Milz: überragt den Rippenbogen um 1 QF. Stuhl: schwarz-bräunlicher Uebergangsstuhl.

Das *Blutbild* (s. Tabelle XI) zeigt eine mäßige Anämie mit 2/200 Normoblasten am 4. Tag und geringe Linksverschiebung; der Erythrocytendurchmesser, nach *Bock* bestimmt, ist auf 7,3—7,4 μ zurückgegangen. Polychromasie und Anisocytose sind deutlich. Die Prothrombinzeit ist normal. (Vorbehandlung der Mutter mit Synkavit.)

Urin: Gallenfarbstoffe +. Im Sediment sind granulierte Cylinder vorhanden, welche ganz mit schwarzen, amorphen, säureunlöslichen, alkalilöslichen Körnern bedeckt sind.

Verlauf und weitere Befunde: Das Kind schläft fast die ganze Zeit. Am 6. Tag nimmt die Haut eine intensiv zitronengelbe Farbe an. Da am 8. Tag das Hb. und die Erythrocyten auf 8,8 g und 2,2 Mill. zurückgehen, bekommt das Kind eine 1. intravenöse Bluttransfusion. Die Hautfarbe wird darauf etwas rosig.

Gallenfarbstoff wird immer noch ausgeschieden. Er bleibt fast so lange nachweisbar, als der Icterus dauert. Urobilinogen wurde nie vermehrt gefunden.

Die Leber ist sehr weich, 3 QF. unter dem Rippenbogen tastbar, später wird sie fester und geht vom 3. Monat an allmählich zurück. Die Milz ist zunächst noch am Rippenbogen tastbar, geht aber dann ganz zurück.

Das Kind trinkt besser, nimmt aber noch nicht zu. Die *Stühle* enthalten reichlich Neutralfette. In der Annahme, der mangelhaften Fettverdauung liege eine ungenügende Gallebeimischung zugrunde, werden Gallensäuren oral gegeben. Ein Erfolg bleibt aber aus. Fett bleibt im Stuhl bis zum 45. Tag nachweisbar.

Da die Anämie sich nicht bessert, wird eine 2. Bluttransfusion gegeben. Später ist nach erneutem Absinken der Blutwerte eine 3. nötig.

Die am 37. Tag vorgenommene *Duodenalsondierung* ergibt folgendes: Farbe: gelb; Reaktion: alkalisch. — Trypsin: verdaut 256 ccm 0,1%iges Casein. — Diastase: keine Verdauung. — Lipase: verdaut total 5,7 ccm 1/10 NaOH entsprechend. Sediment o. B.

Die *Haut* des Kindes ist jetzt blaß gelbgrün, immer noch intensiv icterisch. Von da an nimmt die Gelbsucht allmählich ab, bis sie um den 65. Tag verschwunden ist.

Da die Blutwerte immer noch nicht ansteigen, erfolgt eine 4. Transfusion. Zu derselben Zeit wird von der Anfang des 2. Monats begonnenen Campolonkur auf Insulin-Traubenzucker übergegangen. Die Prothrombinzeit

Blutbilder.

TABELLE XI. — Fall 11. Walter Z.

Tag	Hb. (g)	Ery. (Mill.)	Ery. Durchmesser	F. I.	Normobl.	Leucoabs.	Myelocy.	Metamyelocy.	Neutro- Stab.	Neutro- Segm.	Eo.	Baso.	Mono.	Ly.zy.	Plasmaz.	Prothrom. zeit.	Qualitativ
2.			7,6 μ		14/200		—	—	6	49	1,5	1,5	5	37	—		
3.			7,8		11/200		—	—	6	46	1	2	4	91	—		
4.	12,4		7,3-7,4		2/200		—	—	6,5	20,5	0,5	1	4,5	67	—	22″-18″	Polychromasie
																22″-22″	Anisocytose
29.	12,8	3,34		1,16	1/200 70/cmm	13 850	—	—	1,5	26	5,5	3	1,3	51	—	14″-19″	Polychromasie
69.	11,3	3,04		1,16	—	14 500	—	—	11,5	50,5	2,5	—	12	23,5	—	47″-25″	Polychromasie
																21″-13″	Anisocytose
73.	11,2	2,98		1,17	—	17 700	—	—	12,5	64	—	—	5	18	0,5		leichte Anisocytose
78.	8	2,71		0,93	3/200 243/cmm	16 250	2	1,5	8	35	1,5	—	8	44	—		starke Anisocyt., Polychrom.
99.	11,7	3,38	—	1,07	10/200 660/cmm	13 250	—	0,5	5	34	1	—	11,5	47,5	0,5		Polychromasie, Anisocytose, teilw. tox. gran. Neutroph.
105.	11,75	3,31		1,58	3/200 255/cmm	16 300	0,5	—	1,5	31	—	—	4,5	62,5	—		teilw. tox. gran. Neutroph. Anisocytose, Polychromasie
119.	13,6	3,94		1,58	—		—	—	1	38	2	0,5	7	50	0,5	45″-24″	leichte Anisocytose
141.	14,6	4,76		0,86	—	10 450	—	—	0,5	40,5	4,5	—	10	44,5	—	24″-21″	leichte Anisocytose, leichte Polychromasie

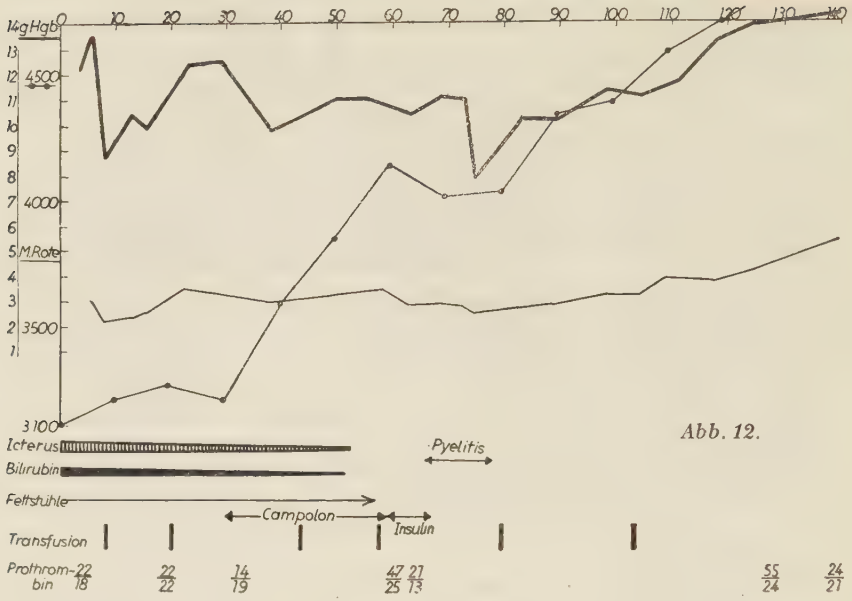

Abb. 12.

ist stark verlängert, wird aber mit Synkavit innert 4 Tagen zur Norm zurückgebracht.

Das Blutbild zeigt keine Abnormitäten. Der Allgemeinzustand ist sehr gut, ebenso die gewichtsmäßige Entwicklung. Kein Icterus mehr. Plötzlich aber werden die Stühle dünn, häufig. Das Kind beginnt zu fiebern. Buttermilch, Insulin und Traubenzucker werden durch Tee ersetzt. Das Kind leidet an einer Colipyurie. Der Allgemeinzustand ist relativ wenig von dem hohen Fieber in Mitleidenschaft gezogen. Prontosil beeinflußte die Krankheit kaum, so daß trotz einiger Bedenken in bezug auf die Leber Cibazol gegeben werden muß, das prompte Entfieberung herbeiführt. Nebenwirkung: ein kleinmaculo-papulöses Cibazolexanthem und eine leichte Gesichtsschwellung.

Indes war das Hb. wieder steil abgesunken, es traten erneut Erythroblasten im peripheren Blut auf; daneben Anisocytose, Polychromasie und, wohl als Infektionsfolge, eine Linksverschiebung. Den verhältnismäßig niedrigen Hb.-Wert begleiten relativ hohe Monocytenwerte. Am 105. Tag, also erst 4 Wochen nach der Erkrankung ist die Spur davon im Blutbild zum letztenmal zu sehen, nachdem in der Zwischenzeit 2 weitere i.v. Transfusionen gegeben worden waren. Eine Prothrombinzeitverlängerung am 130. Tag wird durch Vitamin K normalisiert.

Zur gleichen Zeit fällt eine Galaktosebelastung negativ aus. Die Stärkereaktion im Stuhl ist stark positiv, während das Fett darin zum erstenmal fehlt.

Die Milz ist nicht mehr palpabel, die Leber noch 1½ QF. unter dem RB. Das Kind wird in gutem AZ. am 141. Tag entlassen.

Diagnose: Icterus gravis neonatorum und Anaemia neonatorum.

Therapie: Blut i.v., i.p.; Campolon, Synkavit, Gallensäure, Iloglandol, Prontosil, Cibazol.

Nachuntersuchungen ergeben in den folgenden Monaten normale Entwicklung, auch in geistiger Beziehung.

Epikrise.

Einer Familie, deren erstes Kind gesund ist, wird ein weiteres Kind geboren, das mit 5 Tagen an einem Icterus gravis stirbt. Deshalb wird die Mutter in der 3. Gravidität mit Campolon und Synkavit vorbehandelt. Das 3. Kind, über das hier berichtet wird, kommt bereits gelb auf die Welt, zeigt eine zunehmende Mattigkeit, eine große Milz und eine palpable, vergrößerte Leber sowie, am 4. Tag, eine deutliche Anämie, ohne nennenswerte Erythroblastenvermehrung. Es sollen auch leichte Zuckungen im Gesicht beobachtet worden sein. Der Blutzucker ist am 14. Lebenstag normal. Im weiteren Verlauf schläft das Kind fast immer und trinkt mühsam. Auf einen 1. Hb.- und Erythrocytensturz bekommt es eine i. v. Bluttransfusion. Nach einem zweiten Absinken erfolgt eine i. v. Transfusion von Mutterblut, die das Kind gut erträgt. Der Allgemeinzustand und das Blutbild bessern sich, die Prothrombinzeit wird nicht verlängert befunden. Es wird Campolon gegeben und jedesmal, wenn die Blutwerte absinken, eine neue Bluttransfusion, im ganzen deren 6. Die Fettausnützung der Nahrung ist ungenügend und wird auch durch Zugabe von Gallensäuren nicht verbessert. Das Fett verschwindet erst nach 4 Monaten aus dem Stuhl. Ein sehr interessantes Resultat ergibt die anfangs des 2. Monats vorgenommene Duodenalsondierung: die Aktivität des Trypsins wird auf ¼ des Normalen vermindert gefunden (Verdauung von 256 ccm 0,1-prozentigem Casein statt von 1024). Diastasewirkung fehlt ganz. Die Lipase verdaut normal. Nach 2 Monaten wird die Prothrombinzeit verlängert gefunden. Sie normalisiert sich nach Synkavit. Wenige Tage darauf entwickelt sich eine schwere Colipyurie, welche die Anämie erneut verstärkt und Erythroblasten zum Vorschein bringt. Prontosil bleibt wirkungslos; die Heilung erfolgt sofort auf Cibazol. Milz und Leber sind immer noch tastbar; der Icterus aber ist verschwunden. Mit Hilfe von 2 Transfusionen bessern sich die Blutwerte endgültig; das Gewicht des Kindes steigt, trotzdem die Stühle noch schleimig sind, stetig an. Eine Galaktosebelastung ergibt keine verminderte Toleranz. Im Stuhl wird kein Fett mehr, dafür aber Stärke gefunden. Eine verlängerte Prothrombinzeit geht auf Synkavit zurück. Das Kind wird in gutem Allgemeinzustand und geistig normal im 5. Monat entlassen. Die Leber ist zu der Zeit noch derb vergrößert tastbar. Sonst zeigt das Kind keine Anomalien.

12. Fall: François C. 24. 3. 1942 bis 30. 4. 1942.

Eltern gesund, 32 und 33 J. alt. 1. Kind gesund. 2. Kind: Pat.

Anamnese: Geburt rechtzeitig und spontan, Geburtsgewicht 3030 g, Länge: 49 cm, lebensfrisch. Bereits am 1. Tag wurde das Kind intensiv icterisch.

Befund bei der Aufnahme am 2. Tag: Feinschlägiger Tremor von Armen und Beinen, der Umklammerungsreflex war fast nicht auszulösen. Das Kind bewegte sich aber lebhaft. Die Haut war intensiv gelb und zugleich blaß. Die Scleren gelb. Die Leber war vergrößert tastbar. Milz nicht zu tasten.

Blutbild: Siehe Tabelle XII.

Blutbild.

TABELLE XII. — Fall 12. François C.

Tag	Hb.	Ery.	F. I.	Retic'c.	Norm.bl.	Leuco. abs.	Stab.	Segm.	Eo.	Mono.	Ly.	Thromb.
3.	14,2	3,4	1,3	57,6%	12/200	13 300	3	61	2,5	10	23,5	334 000
6.	14,1	3,2	1,3									
10.	14,1	3,5										

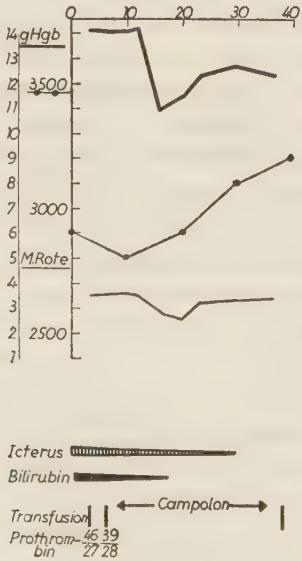

Abb. 13.

Das *Knochenmark* zeigt 35% Erythroblasten von normaler Configuration. Normale Mitosenwerte. Weiße Blutzellen nicht verändert.

Prothrombinzeit: 3. Tag: 46,5" — Kontrolle: 27,5". — 6. Tag: 39,5" Kontrolle: 28".

Blutzucker: 5. Tag: 60 mg%.

Das Blutbild weist außer etwas niedrigen Blutwerten, einer erhöhten Reticulocytenzahl von 57,6% und den etwas vermehrten Normoblasten (6192) keine Besonderheiten auf.

Gallenfarbstoff im Urin: ++.

Verlauf: Das Kind erhielt sofort eine intravenöse Bluttransfusion von 90 ccm und Synkavit. In den folgenden Tagen nahm der Icterus noch zu

(Gallenfarbstoffe im Urin waren bis zum 17. Tag nachweisbar). Es wurde eine 2. Transfusion gegeben. Dann trank das Kind gut, der Icterus nahm ab, das Kind wurde blasser. Die Gewichtsabnahme am Anfang war normal, die darauffolgende Zunahme befriedigend.

Am 17. Tag waren die Blutwerte plötzlich niedriger. Das Kind war lebhaft, trank gut, nahm richtig zu, und die Leber war kleiner geworden, so daß von einer Transfusion abgesehen wurde. Der Icterus nahm stets ab. Das Kind bekam regelmäßig Campolon. Ohne spezielle Beeinflussung stiegen dann die Blutwerte wieder langsam an. Mit 1 Monat war kein Icterus mehr sichtbar.

Mit 5 Wochen wurde das Kind, dessen Leber, mittelfest, noch 1 cm unter dem Rippenbogen zu tasten war, in gutem Allgemeinzustand entlassen. Seine Blutwerte lagen noch etwas unter der Norm, gaben aber zu keiner Behandlung Anlaß.

Diagnose: Icterus gravis, Anaemia neonatorum.

Therapie: Blut i.v., i.m.; Synkavit, Campolon.

Epikrise.

Ein reifes Neugeborenes aus gesunder Familie wird am 1. Lebenstag sehr icterisch und zeigt eine vergrößerte Leber. Das Blutbild am 3. Tag zeigt keine Abweichungen von der Norm außer einer bedeutenden Reticulocytose. Der Hb.- und Erythrocytenwert liegen an der untern Grenze der Norm. Der zuerst noch an Intensität zunehmende Icterus beginnt abzunehmen; das Kind wird blaß. In der 3. Woche sinken die Blutwerte plötzlich etwas ab, die Leber geht aber zurück, die Milz ist nicht palpabel, und allmählich steigen die Blutwerte wieder an. Allgemeinzustand sowie Gewichtszunahme sind immer gut. Das Kind wird nach 5 Wochen mit einer noch leicht vergrößerten Leber, in gutem Allgemeinzustand entlassen. Die Blutwerte sind noch etwas niedrig.

Als Behandlung wurden gleich zu Beginn 2 intravenöse Bluttransfusionen gegeben, dann Synkavit, das die verlängerte Prothrombinzeit normalisierte, und später Campolon.

Besprechung der Befunde.

A. Diagnose.

Zur Diagnose einer «Anaemia congenita» fordert *De Lange* folgende Symptome:

1. Hochgradige Blässe und Anämie bald post partum.
2. Frühzeitige Anwesenheit einer großen Zahl von unreifen Zellen im Blut, später abnehmend.
3. Färbeindex fast immer größer als 1.
4. Oft Leber- und Milztumor mit extramedullärer Blutbildung.
5. Oft früher oder schwerer Icterus und, nach *Blackfan, Diamond* and *Baty:*
6. Das Vorkommen dieser angeborenen Anämie bei mehr als einem Kind derselben Familie.

Die so definierte Neugeborenenanämie steht nach *De Lange* in nahem Zusammenhang mit den als Icterus gravis neonatorum und Hydrops foetus universalis bezeichneten Krankheitsbildern. Es gibt (siehe dazu: *De Lange* und *Happ)* aber noch Formen der Neugeborenenanämie, die mit den hier umgrenzten nicht identisch sind.

In dieser Arbeit soll der Frage nachgegangen werden, ob es heute noch zulässig sei, die einzelnen Formen von Neugeborenenanämie scharf zu trennen, oder ob nicht ein gemeinsamer Blickpunkt für sie alle zu finden sei. Zunächst mag ein kurzer Nachweis zeigen, daß unsere oben beschriebenen Fälle den *De Lange*schen Postulaten entsprechen.

Ad 1.: Die Blässe bzw. Anämie wurde festgestellt: frühestens bei der Geburt, spätestens (im 6. Fall) am Ende der zweiten Woche. Sie erreichte die größte Intensität mit 3,2 g Hb. und 0,68 Mill. Roten im 3. Fall, die geringste mit 11 g und 5 Mill. im 12. Fall.

Der plötzliche Beginn der Anämie ist außerhalb der Klinik schwer nachweisbar. Er äußert sich bei den sofort post partum in die Klinik gebrachten Kindern im steil abfallenden Verlauf der Haemoglobin- und Erythrocytenkurven. Uebereinstimmend mit den von *Lehndorff* erhobenen Befunden blieben auch unsere Kinder, mindestens in der ersten Zeit nach Einsetzen der Anämie, ohne Fieber oder stärkere Beeinträchtigung des Allgemeinzustandes.

Ad 2.: Dieses Symptom wird heute nicht mehr als zur Diagnose unbedingt notwendig erachtet, dient ihr aber gegebenenfalls als Stütze *(Söbel).* Die Fälle, die ohne Erythroblastose beschrieben wurden, sind bereits recht zahlreich. *(Bernheim-Karrer, Brown, Morrison* and *Meyer, McClure, Cohen, Fanconi, Kramsztyk, De Lange, Lehndorff, Parsons, Pasachoff* and *Wilson, Péhu, Salomonsen, Thoenes, Zuelzer* and *Bigler.)*

Eine das Maß des Normalen in quantitativer oder zeitlicher Beziehung überschreitende Zahl von Erythroblasten, Myeloblasten, Myelocyten, Reticulocyten fand sich in 9 unserer Fälle. (Dieser Beurteilung liegen die Zahlen von *Altzitzoglu* zugrunde und die Feststellung von *Strong,* daß eine Normoblastenzahl von weniger als 5000 cmm nicht als pathologisch zu gelten habe, sofern sie bis am 2. Tag oder wenigstens bis zum Ende der ersten Woche verschwunden sei.) Nur im 1., 4. und 8. unserer Fälle fand sich keine Erythroblastenvermehrung. Wir stellten auch dort die Diagnose auf Neugeborenenanämie, da die andern Symptome typisch waren. (Alle 3 Fälle blieben fast ohne Icterus, so daß sie gut der Gruppe ohne Erythroblastose entsprechen, die *Cohen* bei seiner Zweiteilung der Anämien aufstellt.)

Ad 3.: Der Färbeindex steigt in zehn unserer 12 Fälle in den ersten 4 Wochen im Durchschnitt über 1. (Später, in der Heilungsphase der Anämie, pflegt der FI. unter 1 zu sinken.) Das Maximum aller Werte erreichte der letal verlaufende 9. Fall mit 1,9 am 8. Tag. Nur einmal, in dem zur Heilung verlaufenden 2. Fall, betrug der durchschnittliche FI. genau 1.

Im allgemeinen (mit Ausnahme vom 6. Fall, der bei hohem Färbeindex günstig verlief) waren die Fälle mit den höheren Färbeindices auch die letal verlaufenden, während die später genesenden zum vornherein einen niedrigeren Wert aufzuweisen pflegten.

Ad 4.: Milz- und Leberschwellung waren, außer im 6. und 8. Fall, immer zu beobachten. In 9 Fällen waren sie gleich zu

Anfang da, nur im 10. Fall erschienen sie erst im Lauf des ersten Monats.

Die postmortal untersuchten Fälle ergaben:

Fall 7: Diffuse Blutbildungsherde in der Leber. (Tod mit 33 Std.)

Fall 3: Reichlich Blutbildungsherde in der Leber. (Tod mit 11 Tagen.)

Fall 9: Hochgradige Blutbildungsherde in Milz und Leber. (Tod mit 29 Tagen.)

Fall 4: Sehr spärliche Blutbildungsherde in der Milz. (Tod nach Sepsis am 29. Tag.)

Ad 5.: Das Postulat des frühen oder schweren Icterus ist, in Uebereinstimmung mit *De Lange,* «oft», d. h. in 8 von 12 Fällen, vorhanden gewesen. Wo das Symptom, zusammen mit einer stärkeren Störung des Allgemeinbefindens und mehrmals mit Funktionsstörungen der Leber und des Stoffwechsels, auffiel, sprachen wir von Icterus gravis.

Ad 6.: 11 unserer Fälle konnten im Hinblick auf ihre familiären Verhältnisse verfolgt werden; nur von Fall 3 ist nichts bekannt. Das von manchen Autoren als Regel bewertete familiäre Vorkommen fand sich uns nur in 2 Fällen von Icterus gravis und Anämie und in einem Fall von reiner Anämie erfüllt. Das heißt also, daß die übrigen 8 Fälle sporadisch aufgetreten sind. (Vom 8. Fall ist das allerdings noch nicht sicher zu sagen, da es sich um erste Zwillingskinder ihrer Eltern handelt. Immerhin blieb einer gesund.)

Da aber gerade die Anämie der Neugeborenen häufig sporadisch vorkommt *(Mannheimer, Lehndorff),* ist das kein Grund gegen die Diagnose.

B. Symptomatologie.

a) Vorkommen: Die oben beschriebenen Fälle betreffen früh- und rechtzeitig geborene Kinder. Die Krankheit ist auf keine Rasse beschränkt. Es finden sich unter den Befallenen erste, zweite und spätere Kinder einer Ehe. (Der 8. Fall betraf das eine von den beiden ersten Kindern (Zwillingen); im 5. Fall kamen nach 6 gesunden Geschwistern erstmals kranke Zwillinge und in der 8. Geburt erneut ein krankes Kind.) Verwandtschaft der Eltern ist in keinem Fall bekannt. Von der Krankheit werden Kinder beiderlei Geschlechts betroffen.

b) Zeit des Auftretens: Sie reicht, wie oben gesagt, von der Geburt bis zur 3. Woche. Bei dem an Ict. grav. gestorbenen Kind

7 fanden sich schon 33 Std. post partum die typischen pathol.-anatomischen Veränderungen (Blutbildung und Haemosiderose in Leber und Milz, sehr aktives Knochenmark). Daraus darf man schließen, daß ein zur Krankheit führender Prozeß schon vorgeburtlich wirkte.

Aehnlich wie bei einem Fall von *De Lange* gab auch eine unserer Mütter (7. Fall) an, daß das vorher sehr lebhafte Kind ca. 14 Tage vor der Geburt plötzlich ruhig geworden sei.

c) Klinische und pathologisch-anatomische Befunde:

1. Blut.
2. Leber.
3. Milz.
4. Stoffwechsel.

1. Blut.

Der Haemoglobingehalt des Blutes ist herabgesetzt. Das Kind 7 hatte nach seiner Geburt bereits nur noch 7,7 g und starb nach 33 Stunden. In den andern Fällen sank das Hb. später (1. und 2. Woche). Der haemolytische Prozeß war in allen Fällen an sich, d. h. wenn unbeeinflußt, progressiv. Er schritt verschieden rasch fort, sowohl in den verschiedenen Fällen als zu den verschiedenen Zeiten desselben Falles. Dabei ließ sich keine feste Regel aufstellen, doch verdient Beachtung, daß sich rasche, tiefe und häufige Abstürze öfter am Anfang der Krankheit als in ihrem späteren Verlaufe ereigneten.

Die größte Differenz im Hb.gehalt erreichte das Kind 3 mit einer Abnahme von fast 13 g% in 11 Tagen. Aehnlich verminderte sich das Hb. im 2. Fall um fast 8 g% in 9 Tagen. Erfolgt dann eine Bluttransfusion, so können die Werte zwar schnell wieder gesteigert werden, fallen aber dann häufig wieder ab; in einzelnen unserer Fälle wiederholte sich dieser Verlauf bis 3mal. Erfolgt die Blutzufuhr nicht intravenös, sondern intramuskulär — entweder weil der Fall zum vornherein nicht bedrohlich ist, oder weil äußere Gründe (in unserem 8. Fall die chondrodystrophische Ellbogenflexion) einer intravenösen Transfusion entgegenstehen —, so hat man den Eindruck, als ob die Hb.kurven ruhiger verliefen und also vielleicht dieser Weg der rationellere sei. Er verbietet sich natürlich bei bedrohlichen Fällen, bei denen rasche Hilfe erforderlich ist.

Das oben hervorgehobene steile Absinken des Haemoglobins ist als ein Ausdruck für die haemolytische Natur des zugrunde

liegenden Prozesses zu werten. (De Lange, Parsons.) Der Ikterus ist die Folge dieser Haemolyse, wenn die Leber der Ausscheidung des Bilirubins nicht nachkommt. Es ist also der Begriff der Congenitalen Anaemie der wichtigere und weitere, während das Wort Ikterus gravis ein sekundäres Phänomen kennzeichnet. Man sieht hieraus, daß eine Begriffstrennung unzulässig ist.

Unser 8. Fall, in dem der schwerere Zwilling der anämische war, mag hervorgehoben werden, da er vor allzu vorschneller Annahme des von *Herlitz* und *Lichtenstein* bei Zwillingen postulierten Parallelismus zwischen Körpergewicht und Hb.gehalt des Blutes warnt.

Unsere Beobachtungen stützen die Annahme, daß außer dem eigenen Blut des Neugeborenen auch das transfundierte seines Spenders haemolysiert wird. Erfolgt doch auf eine intravenöse Transfusion sofort nach der Vermehrung wieder eine starke Verminderung des Hb. und der Roten. Ferner spricht für diese Auffassung, daß unserm Kind 4 innerhalb der ersten 25 Tage 400 ccm Blut zugeführt wurde, ohne daß sich der Hb.gehalt erhöht hätte, im Gegenteil: er sank noch ab. Wenn man mit *Strong* annimmt, daß die durchschnittliche Blutmenge eines Neugeborenen 300 ccm beträgt, so hätte dieses Kind innerhalb der ersten 14 Tage mit 280 ccm fast eine seiner ganzen eigenen Blutmenge gleiche an fremdem zugeführt bekommen.

Die Erythrocyten sind bei unsern Fällen im allgemeinen stärker vermindert, als dem Hb.wert entspräche. Der Färbeindex liegt fast in allen Fällen hoch.

Qualitativ zeigen die roten BK. eine meist geringe Anisocytose, Poikilocytose und Polychromasie. Sie ist für das normale Neugeborenenblut typisch *(König),* hält aber in Anämiefällen viel länger an. (Solange die Anämie besteht.)

Das Verhalten der Reticulocyten war wechselnd: im 12. Fall bestand am 3. Tag ohne eigentliche Anämie eine Reticulocytose von 57,6%. Bei dem so gut wie unbehandelten, am 29. Tag gestorbenen Kind 9 (reine Anämie) bestand am 23. Tag eine Reticulocytose von 25%, und im 10. Fall waren, nach dem ersten steilsten Hb.- und Erythrocytenabsturz, 29,3% Reticulocyten zu zählen. Eine hohe Reticulocytenzahl kommt sowohl in günstig (10., 12.) wie in ungünstig verlaufenden Fällen (9) vor. Es kann auch vorkommen, daß eine Anämie ohne Reticulocytenvermehrung ausheilt (6).

In 3 von den 5 Fällen, in denen das Knochenmark punktiert wurde, zeigen die Reticulocyten ein paralleles Verhalten mit diesem Organ; im Unterschied dazu verhält sich die Zahl der Erythroblasten im Blut nicht streng parallel zum Aktivitätszustand des Knochenmarks: Fall 1: einige Erythroblasten im Blut, Reticulocyten nicht vermehrt, Knochenmark normal. Fall 6: Erythroblastämie, Reticulocyten nicht vermehrt, Knochenmark normal. Fall 10: geringgradige Erythroblastenvermehrung im Blut, sehr starke Reticulocytose, im Knochenmark stark vermehrter Erythroblastenanteil (70%). Einzig im Fall 12 weicht die hohe Reticulocytenzahl im peripheren Blut ab von dem kaum veränderten Knochenmark.

Immerhin kann auf Grund dieser Befunde gesagt werden, daß der Reticulocytenzahl eine Bedeutung in bezug auf die Diagnose der blutbildenden Aktivität zukommt, und da sie in einem gewissen Maß der Aktivität des Knochenmarkes parallel geht, auch auf die Prognose von Einfluß ist.

Die Fälle, in denen keine Reticulocytose bestand, waren zwar meist die mit der stärkeren Anämie, aber auch die mit dem leichteren Verlauf.

Kernhaltige Erythrocyten wurden in allen Fällen beobachtet; in 10 von 12 Fällen lag ihre Zahl über der Norm. Dabei wurden neben Pronormoblasten auch große, wahrscheinlich als Macroblasten zu bewertende Zellen angetroffen. Nach *König* kommen kernhaltige Erythrocyten bei 52% der Neugeborenen vor, sie sind also die Regel, nicht die Ausnahme. Ihre Vermehrung zu einer eigentlichen Erythroblastämie *(Wolff)* aber ist ein, wenn auch bei andern krankhaften Zuständen vorkommendes, so doch bei der Neugeborenenanämie recht häufiges Zeichen.

Daß Erythroblasten auf einen exogenen Reiz hin im Blut erscheinen können, beweist die Erythroblastämie im 11. Fall während des Pyuriefiebers im 3. Monat.

Die osmotische Resistenz wurde in 6 von 12 Fällen bestimmt. Sie war leicht erhöht in 2 Fällen, leicht erniedrigt in 1 Fall und normal in den übrigen 3. Dies Resultat ist zu wenig eindeutig, um daraus einen Schluß auf die Natur der Erythrocyten bei Anaemia neonatorum zu erlauben. Daß im 9. Fall bei einer ziemlich starken Anämie (8 g) und einer Reticulocytose von 25% die osmotische Resistenz etwas erhöht war, könnte im Sinne der Versuche von *Goldbloom* and *Gottlieb* so aufgefaßt werden, daß die Gegenwart vieler junger Zellen die Resistenz erhöhe, und

daß die Zellen mit der höheren Resistenz dem haemolytischen Prozeß länger widerständen.

Die absolute Leucocytenzahl erwies sich, auch wenn keine infektiösen Einwirkungen vorlagen, als erhöht: bei dem 3. Kind, das 11 Tage p. p. starb, betrug sie 13—20 000. Auch das 6. Kind zeigt am 16. Tag noch 19 000 Leucocyten, ohne ersichtlichen Grund. Beim Kind des 10. Falles gingen die Leucocyten erst am Ende des 1. Monats auf den Normalwert herunter. Beim 9. Kind erhöhte sich ihre Zahl sub finem wieder. Zwei Kinder zeigten eine infektiöse Leucocytose; bei den übrigen 6 Fällen dagegen war die Leucocytenzahl nach der eigentlichen Neugebornenzeit normal.

Die Angabe von *Lehndorff*, wonach die Leucocytenzahl in Fällen mit starkem Icterus besonders hoch sei, wird bestätigt in unserm 9. und 11. Fall. Unbestimmt ist in dieser Hinsicht der 4. Fall.

Prozentual treten die unreifen Formen der weißen Reihe in mehr oder minder großem Maße hervor. Von unreifen Myeloblasten zu reifen, von Myelocyten und Metamyelocyten zu den stabkernigen Neutrophilen können alle Formen vertreten sein. Zur Zeit der Heilung verschwinden sie in der Reihenfolge ihrer Unreife.

Die Lymphocytose des Säuglingsalters stellt sich in verschiedenen Zeiträumen her, im allgemeinen etwa gleichzeitig mit dem Rückgang der großen Leucocytenzahl. Ausgesprochen spärlich sind die Lymphocyten in dem fast unbehandelt letal verlaufenen 9. Fall und bei dem an Sepsis gestorbenen Kind 5.

Die Eosinophilen sind in sehr ungleicher Zahl zu beobachten, so daß sich für sie keine Regel aufstellen läßt. Die relativ höchste Zahl von *Monocyten* ist in unsern Fällen meist dann realisiert, wenn Hb. und Erythrocyten absolut und relativ niedrige Werte annahmen. Eine Ausnahme macht sub finem der 9. Fall und unbestimmt ist der 11. Die Monocyten sind im allgemeinen bei günstig verlaufenden Fällen zahlreicher als bei solchen mit schwerem Verlauf. Der höchste in unsern Fällen erreichte Wert ist 18,5%. Normal ist nach *Herz* nach der Neugeborenenzeit ein Monocytenanteil von 0,5—8%. Die Monocytenvermehrung kann nach *Baar-Stransky* als Reaktion eines gereizten blutbildenden Systems betrachtet werden.

Eine hohe Monocytenzahl bei Anaemia neonatorum wurde schon von *Ecklin* festgestellt (ebenso *Noll*). Ein Zusammentref-

fen von Monocytose und Anämie beobachteten ebenfalls *Wyatt, Cooper* and *Groat*. Nach *Lehndorff* verschwinden die vermehrten Monocyten mit den Normoblasten. Im Gegensatz dazu sahen *Mannheimer* und *Pasachoff* und *Wilson* in ihren Fällen von erythroblastischer Anämie wenig Monocyten.

Plasmazellen sind bei der Geburt nur selten vorhanden und auch später bei gesunden Säuglingen nur spärlich *(Herz)*. Sie fanden sich bereits in den ersten 4 Lebenstagen bei unserm zweiten Fall und in der 4. Woche in dem letal verlaufenden 9. Fall sogar im beträchtlichen Maß von 4—5%. Sie sind, nach *Herz*, als Zeichen einer Reizung des lymphatischen Systems aufzufassen. Die Befunde in den übrigen 10 Fällen lagen im Bereich der Norm.

Die Thrombocyten waren im 9. Fall, der mit schwerster haemorrhagischer Diathese einherging, auf 96 000 vermindert. Im Knochenmark aber fanden sich bei der Sektion «reichlich Megacaryocyten» (ebenso in einem Fall von *Hawksley* and *Lightwood*, zit. nach *Herlitz*). Der jüngst von *Herlitz* bekanntgegebene Befund einer Thrombocytose im Blut bei Anaemia neonatorum konnte in unseren Fällen nicht erhoben werden.

Die Prothrombinzeit wurde in den neueren Fällen, in denen sie bestimmt wurde, ganz verschieden befunden. Bei dem am 1. Lebenstag unter den Zeichen einer schwersten hämorrhagischen Diathese an einer Tentoriumrißblutung verstorbenen Kind 7 war sie bedeutend verlängert (90″ gegen 17″). Nur ganz unbedeutend verlängert war sie im 4. Fall von reiner Anämie am 35. Tag. Zunächst ebenfalls nicht verlängert war sie im 10. Fall von schwerem Icterus, der vom 2. Tag an mit Campolon behandelt wurde. Zu Ende des 3. Monates aber (40 Tage nach dem Absetzen des Campolons) war sie um mehr als das Doppelte der Norm verlängert. Im 11. Fall, dessen Mutter in graviditate mit Campolon und Synkavit vorbehandelt worden war, erwies sich die PTZ. nach der Geburt ebenfalls zunächst als normal. Sie wurde aber, nach 2 Monaten, am Ende einer Campolonkur und zu Beginn einer Insulintraubenzuckerbehandlung, wenige Tage vor Ausbruch einer Colipyurie, bedeutend verlängert gefunden. Im gleichen Fall verlängerte sich die PTZ. wieder am Ende des 4. Monats. Jedesmal ging sie zur Norm zurück auf Synkavit.

Blutungszeichen bestanden nur in den Fällen 7 und 9. (Fall 7 starb an einer Tentoriumrißblutung am 1. Tag und zeigte eine stark verlängerte PTZ. Fall 9 starb, vor der Zeit des Vitamins K,

mit 4 Wochen an einer meningealen Blutung und hatte eine unbestimmbar lange Blutungszeit.

Nach einer Untersuchung von *Dam, Tage, Hansen* und *Plum* wäre eine verlängerte PTZ. ein neues, gemeinsames Symptom von Icterus gravis, Hydrops congenitus und Anaemia neonatorum. Diese Behauptung wurde weder von *Drukker* noch durch unsere obigen Fälle bestätigt. Man darf aber annehmen, daß in den Fällen, in welchen die PTZ. weit außerhalb der Neugeborenenperiode noch absank, mit Schädigungen der Leber zu rechnen ist. Irreversibel waren diese in unseren Fällen nie. Die der Bilirubinämie und der Ausscheidung von *gelöstem* Bilirubin PTZ. wurde durch Synkavit normalisiert.

TABELLE XIII.

Anaemie [Max.] Hb. g %	Ery. Mill.	Erythroblastose im Blut	Knochenmarkspunktion	Hydrops	Icterus Schwere	Icterus Dauer	Bilirubinurie	Prothrombinveränderung	Fettstühle	Haemorrhag. Diathese	Ausgang
4,43	1,21	—	Normaler Befund	—	++	15 Tage	Spur			—	Heilung
8,8	2,8	+++	—	Hand- und Fußrücken-oedeme	+	7 Tage	(+)			+	Heilung
3,2	0,68	+	—	—	+	10 Tage	—			—	Tod
7,7	1,68	—	—	—	+	11 Tage	+	+ = Prothrombinzeit: verlängert		—	Heilung
6,4	1,88	(+)	—	—	+	8 Tage	+			—	Tod
4,78	1,1	+	Normaler Befund	—	—	—	—			—	Heilung
7,7	1,7	++++	Schwerste erythroblastische Reaktion	Oedem der Lippen und Augenlider	++	(1 Tag) †	++	„ +++ „		+++	Tod
8,0	2,75	—	—	generell +++	+	6 Tage	—			—	Heilung
4,0	1,16	++	—	—	+++	(29Tage) †	+			+++	Tod
8,1	1,85	+	Schwere erythroblastische Reaktion	—	+++	51 Tage	+++	„ + „	+++	—	Heilung
8,0	2,24	+	—	—	++++	68 Tage	+++	„ ++ „	+++	—	Heilung
11,0	2,55	(+)	Fast normaler Knochenmarksbefund	—	+++	30 Tage	++	„ + „		—	Heilung

Zusammenfassend kann über das Blutbild gesagt werden: 1. Das Auftreten von Poikilocytose, Anisocytose und Polychromasie, von Reticulocyten, einem erhöhten Färbeindex sowie der Verlauf mit raschen Abnahmen von Hb. und Erythrocyten, samt

der Bilirubinämie und der Ausscheidung von *gelöstem* Bilirubin im Harn sprechen für die haemolytische Natur des Prozesses bei Neugeborenenanämie. Die Ursache des Blutschadens wäre nach *Hoffmann* und *Hausmann* ein Zerfallsprodukt der Leber oder wahrscheinlicher nach *De Lange-Arntzenius* ein Gift, das zugleich den Leberschaden und die Haemolyse hervorriefe. Das Auftreten von Erythroblasten ist dabei ein Symptom, das in der Zeit des Neugeborenenalters von verschiedenen Mechanismen hervorgebracht werden kann: ein Zeichen der Unreife, wie das Blutbild der Anämischen viele zeigt. (Es sei in diesem Zusammenhang an die Versuche von *Reckzeh* erinnert, der bei neugebornen Hunden, wenn er sie der Wirkung eines haemolytischen Giftes aussetzte, eine erythroblastische Anämie hervorbrachte, während er unter denselben Bedingungen bei adulten Tieren eine perniciosiforme Blutarmut beobachtete.)

2. Eine Serumuntersuchung auf Bilirubin nach *Hijmans van den Bergh* wurde nur in unserm 9. Fall ausgeführt. Sie ergab ein direkt und indirekt positives Resultat.

Pathologisch-anatomisch sind im Zusammenhang mit dem Blut noch zu erwähnen:

Der Zustand des Knochenmarkes.

Die Haemosiderose.

Die extramedulläre Blutbildung.

Das Knochenmark.

Es wurden in 5 von unseren Fällen Knochenmarkpunktate untersucht. Dabei ergaben sich 2 Gruppen von Befunden: a) die Fälle 1 und 6 mit einem gegenüber der Norm nicht veränderten Mark, b) die Fälle 7 und 10 mit einer, besonders im Fall 7, ganz außergewöhnlich starken Knochenmarksveränderung. Dazwischen steht Fall 12 mit einem wenig veränderten Mark, aber einem sehr von der Norm abweichenden Blutbild.

a) Fall 1 und 6 betreffen je ein Kind mit klinisch sehr bedeutender Anämie, einer ziemlich bedeutenden Erythroblastämie (im einen Fall bestand eine Vergrößerung von Milz und Leber, im andern nicht), jedoch ohne Reticulocytenvermehrung. Beide Kinder kamen mit der üblichen Therapie (Blut und Campolon) im wesentlichen innerhalb eines Monats zur Heilung. Die Fälle würden *Stranskys* aregeneratorischem Typ und *Cohens* Anämie ohne starke Erythroblastenbeteiligung entsprechen.

b) Das Kind 7 zeigt ein äußerst zellreiches Mark. 80% aller

Zellen sind Proerythroblasten und Erythroblasten, gegenüber einem Normalwert von 6—30% *(Rohr)*. Ganz einzig steht aber der in diesem Fall realisierte Mitoseindex von 40% (gegenüber einem Normalwert von 4%) im Rahmen aller bekannten Krankheiten; er überschreitet sämtliche bekannten Werte (Leukämie: 12, *Cooley*sche Anämie: 18,0—37%, *Esser)*. Das Kind starb 33 Stunden post partum. Es bot pathologisch-anatomisch eine Tentoriumrißblutung. Es ist aber angesichts dieses überaus bemerkenswerten Knochenmarkbefundes durchaus nicht ausgeschlossen, daß der Verlauf auch ohne dieses Geburtstrauma ein ungünstiger gewesen wäre.

Im peripheren Blut bestand eine ungeheure Erythroblastämie (146 000 kernhaltige Elemente, davon 89% Erythroblasten und Proerythroblasten, z. T. in Mitose).

Im 10. Fall bestand ebenfalls ein stark vermehrter Anteil von Erythroblasten (70%, polychrom. und Oxyphile), die Proerythroblasten sind spärlich, die Erythroblasten vorwiegend von normaler Größe. Im Gegensatz zum vorigen Fall beträgt der Mitoseindex der Erythroblasten hier nur ca. 5%. Das Kind entwickelte nur eine mäßige Anämie, mit geringgradiger Erythroblastämie, aber starker Reticulocytose, Anisocytose und Polychromasie, die unter der üblichen Therapie (Blut und Campolon) innert 3 Monaten der Heilung entgegenging. Der Verlauf war im übrigen gekennzeichnet durch immer wieder sich manifestierende Störungen in Leberfunktion und Stoffwechsel.

Im Gegensatz zur ersten Gruppe der Befunde bestehen in der zweiten deutliche Störungen der Leberfunktion und des Stoffwechsels.

Der in einem gewissen Sinn zwischen beiden stehende Fall 12 stellte einen leicht verlaufenen Fall von Icterus gravis dar. Bemerkenswert ist dabei, daß bei einem immerhin vermehrten Anteil der Erythroblasten im Knochenmark (35%) und einer merklichen Erythroblastämie eine sehr starke Reticulocytose, aber zunächst so gut wie keine Anämie bestand. Man kann sagen, daß hier die gewaltige Regenerationsleistung die Haemolyse kompensiert hat, so daß keine Anaemie hervortrat. Erst später machte sich diese bemerklich.

Im ganzen scheinen die Fälle mit nicht oder wenig verändertem Knochenmark diejenigen mit der bessern Prognose zu sein.

Die Haemosiderose war in der Milz sehr deutlich in allen 4 zur Sektion gekommenen Fällen. Sie war sowohl intra- wie

extracellulär und sparte die Follikel aus. Die Haemosiderose der Leber wurde in 2 von 4 Fällen beobachtet. Trotz vorangegangener stärkster Haemolyse fehlte sie im 3. Fall, während sie beim 5. Fall, der an Sepsis mit 4 Wochen starb, nicht zu erwarten war und nicht bestand. Siderose entsteht nach *Wollbach* nicht in normalen, sondern nur in geschädigten Zellen bei Haemolyse. Zudem ist aber nach *Salomonsen* auch in der normalen Neugeborenenleber beträchtlich viel Eisen nachzuweisen, so daß dieser Befund allein nicht unbedingt für Hydrops charakteristisch ist.

Die extramedulläre Blutbildung ist im 5. Fall kaum vorhanden, im 3. Fall nur in der Leber und in den beiden andern Fällen in ausgedehntem Maß in Leber und Milz. Es scheint jedenfalls, als ob die Beziehung zwischen Haemolyse und Erythroblastose keine einsinnige sei. Neben der Altersdisposition, welche die erythroblastische Reaktion begünstigt, spielt offenbar auch die individuelle Konstitution eine Rolle.

2. Leber.

Es sollen die folgenden mit der Lebertätigkeit in Beziehung stehenden Veränderungen besprochen werden:

Vergrößerung,
Icterus und Bilirubinurie,
Hypoprothrombinämie,
Histologische Veränderungen,
Oedeme,
andere Funktionsstörungen,
später auftretende Schäden.

Die Lebervergrößerung war, wie oben erwähnt, in 10 von 12 Fällen zu beobachten. Sie tritt bei reiner Anämie während kürzerer Zeit auf als bei Icterus gravis (1. u. 5. Fall — 10. u. 11.) Ihre Konsistenz ist sehr wechselnd in den einzelnen Fällen.

Die Vergrößerung des Organs beruht, wie allgemein angenommen wird, auf der starken Ausbildung des extramedullären, blutbildenden Gewebes. Die Leber war aber auch in dem Fall von *Brown, Morrison* and *Meyer,* bei dem keine Erythroblastose aufzufinden war, zu groß (180 g). Das ließe darauf schließen, daß auch noch andere Veränderungen dieser Organvergrößerung zugrunde liegen könnten (Veränderung der Leberzellen, Schwellung und Vermehrung der reticuloendothelialen Elemente?).

Jedenfalls äußert sich die Störung der Leberfunktion in einer Organvergrößerung.

In Icterus und Bilirubinurie stellt sich die Störung der galleproduzierenden und -ausscheidenden Funktion der Leber dar. Der Icterus bei Anaemia neonatorum muß heute, wie der physiologische Neugeborenenicterus, als ein haemato-hepatogener betrachtet werden *(Aschoff)*. Er war in 6 von 12 Fällen nicht länger als ein physiologischer vorhanden, wohl aber stark verfrüht. 5 unserer Fälle zeigten einen schweren Icterus, der aber keine irgendwie geartete Parallelität zum haemolytischen Prozeß erkennen ließ. Er überdauerte den haemolytischen Prozeß (9.), hörte eine gute Zeit vor ihm auf (in unsern Fällen 2 und 4 und in einem Fall von *Herlitz)* oder trat bei stärkster Haemolyse fast gar nicht auf (1.), oder aber er bestand bei leichter Anämie mehr als 2 Monate. *Hieraus ist zu folgern, daß neben dem Abbau des Haemoglobins zu Bilirubin noch andere Wege des Abbaues mit anderen Endprodukten vorkommen müssen.* Wir verweisen auf die Vorgänge bei der *Cooley*-Anaemie und der Perniciosa.

Die Gelbsucht zeigt sich aber auch nicht direkt vom Zustand der Leber abhängig. Sie kann früh abblassen, während eine nachweisbare Vergrößerung der Leber lange bestehen bleibt (4); diese kann fehlen bei bestehendem Icterus. Eine Verlängerung der Prothrombinzeit, die als Zeichen einer Leberschädigung gewertet werden kann (ihre Verlängerung geht bei Cirrhose dem Leberschaden genauer parallel als z. B. der Icterus), trat im 11. Fall erst nach Verschwinden des Icterus auf.

Auch mit der Vergrößerung der Milz geht der Icterus nicht viel häufiger parallel, als er bei ihr fehlt. Dadurch kann die Möglichkeit einer Hypersplenie als dem Leiden in einzelnen Fällen zugrunde liegend höchstens angedeutet werden.

Die *Bilirubinurie* ist deutlich und lange anhaltend in den Fällen von schwerem Icterus, während sie z. B. im 6. Fall von reiner Anämie fehlt. Nach *Yllpö* ist bei jedem Neugebornen etwas Gallenfarbstoff im Urin nachzuweisen, und dessen Menge steht in einem gewissen Parallelismus zur Intensität des Icterus. Von sehr vielen Autoren wird angenommen, daß vom physiologischen Icterus neonatorum zum Icterus gravis Uebergänge bestehen. *(Abt, Cathala, Hampson, Hart, Hoffmann* und *Hausmann, Yllpö.)* Dieses Verhalten der Bilirubinurie bei den beiden Formen von Neugebornenicterus spricht in diesem Sinn. Sowohl der Icterus aber als auch die Bilirubinurie werden von mehreren Fak-

toren zugleich bestimmt, deshalb ist es schwer, ihr Verhalten eindeutig zu fassen.

Die Hypoprothrombinämie ist der Ausdruck des Versagens der prothrombinbildenden Funktion der Leber. Nach *Großmann* entsteht Prothrombin in der Leber mit Hilfe von Galle und Vitamin K. Beim Neugeborenen und besonders bei demjenigen mit Icterus gravis aber kann — durch Stauung der Galle in den feinsten Ausführungswegen bzw. durch Fehlen von K-Vitamin im Darm — schließlich auch durch Unreife eine Insuffizienz möglich werden. Gegenüber *Dam,* der die PTZ. in allen seinen Erythroblastosefällen verlängert fand, konnten wir nur in 2 von den 5 so untersuchten Fällen einen Mangel schon am Anfang nachweisen. Die 3 andern Fälle waren, mindestens am Anfang, normal. Im 4. (aregeneratorische Neugeborenenanämie) wurde sie am Beginn des 2. Monats leicht verlängert gefunden, in den beiden Fällen 10 und 11 von schwerem Icterus zeigte sich mehrmals im Verlauf der Erkrankung eine deutliche Verlängerung. Dieses mehrmalige Wiederkehren des Symptoms trotz jeweiliger Behebung durch Synkavit läßt auf eine tiefgreifende, wenn auch heute noch nicht genauer faßbare Störung der Leber schließen.

Die zur gleichen Zeit angestellten Leberfunktionsproben *(Takata,* Galaktosetoleranz) gaben, ebenso wie die Blutzuckerbestimmung, normale Resultate [2].

Die im *pathologisch-anatomischen* Bild sichtbaren Veränderungen des Leberparenchyms bei Icterus gravis gehen nach den Literaturangaben von der Norm bis zur Zellnekrose. *(Hoffmann* und *Hausmann, Péhu* et alii, *De Lange.)* Die Angabe leichter Verfettung findet sich in der Literatur ziemlich häufig und steht auch in zweien unserer Sektionsberichte. Dieses Symptom ist sicher bedeutsam, aber so uncharakteristisch, daß daraus nicht auf eine bestimmte Läsion des Organs geschlossen werden kann. Einer unserer Fälle muß zudem ausgeschlossen werden, da eine Sepsis bestanden hatte.

Daß die Leber glycogenarm gefunden wird, ist nach *De Lange* aus Versuchen am Kaninchen mit Icterus bekannt.

Die Oedeme können als eine Insuffizienz der Leber in ihren wasserregulierenden Funktionen aufgefaßt werden. Meist wurden sie aber bis jetzt nur im Rahmen der Erythroblastose in der Form der allgemeinen Wassersucht besprochen. Seit *Pasachoff*

[2] In einem neuerdings beobachteten Falle von Icterus gravis neonatorum haben wir in den ersten Lebenstagen Leucin und Tyrosin im Urin gefunden.

und *Wilson* und *De Lange* je einen Fall von Hydrops universalis ohne Erythroblastose, und *De Lange* einen Fall von Hydrops foetus partialis beschrieben haben, ist das Krankheitsbild erweitert worden. Hier fügt sich unser 8. Fall von Hydrops universalis bei einem zweieiigen, erstgeborenen Zwilling ein, der trotz seines anfänglich bedrohlichen Zustandes am Leben erhalten werden konnte, seine Oedeme im Lauf der ersten drei Wochen ausschwemmte und dann, außer einer deutlichen Anämie, keine pathologischen Symptome mehr aufwies. Ein richtiger Icterus hatte nie bestanden, die Erythroblasten waren nicht vermehrt, eine Leber- oder Milzvergrößerung war nicht nachweisbar. Da dieses Neugeborene Oedeme und Anämie zusammen aufwies, ist die Mutmaßung erlaubt, es könnte sowohl die Störung im Wasserhaushalt als auch diejenige im Blutumsatz von einer beide einbeziehenden Stoffwechselstörung ihren Ausgang nehmen.

Andere Funktionsstörungen der Leber: Zuelzer und *Bigler* berichten von 2 Geschwisterfällen von Icterus gravis, bei denen sich in den ersten Monaten eine schwere Schädigung des Kohlehydratstoffwechsels zeigte. (Hyperglycämie, Glycosurie, beide insulinrefraktär.) Das eine Kind hatte mit 8 Monaten eine Cirrhose, das andere am 8. Tag Haemosiderose, Verfettung und Glycogenarmut der Leberzellen, Schwellung und Vermehrung der *Kupffer*-Zellen, Gallestauung. Auch *Hoffmann* und *Hausmann* berichteten von wechselnder Glycosurie, zugleich mit Ausscheidung von Polypeptiden bei einem Fall von Icterus gravis.

Nach *von Gierke* wurde bei einem Icterus-gravis-Fall ein sonst nur bei Hunden nachgewiesener und auf schwerste Leberinsuffizienz hinweisender Stoff «Xanthorubin» ausgeschieden.

Als Ursache all dieser verschiedenen Störungen nehmen *Goldbloom* und *Gottlieb,* und *Beker* und *Smith van Gelder* einen intrauterinen Sauerstoffmangel des foetalen Organismus an.

Sauerstoffmangel bringt nach *Herlitz* auch Thrombocytose, die ein Icterus-gravis-Symptom sein soll, hervor. Ob hier wirklich ein Zusammenhang besteht, muß dahingestellt bleiben.

Als Spätfolgen von Icterus gravis wurden von verschiedenen Autoren biliäre Cirrhose mit Stoffwechselanomalien, besonders des Kohlehydratstoffwechsels, gesehen. *(Bernheim-Karrer, Braid* and *Ebbs, Hoffmann* und *Hausmann, Zuelzer* and *Bigler.)* Reine Anämien dagegen scheinen spurlos auszuheilen.

3. Milz.

Eine Milzvergrößerung begleitet fast immer, klinisch oder pathologisch-anatomisch nachweisbar, Neugebornenanämie und schweren Icterus. Besonders groß war sie in unsern beiden, so gut wie unbehandelten Anämiefällen. Sie kann aber auch fehlen: *Bonar, Brown* et alii, *Canino, Ehrmann, Nordgren* sowie in 3 von unsern Fällen. Damit wird der Gedanke einer der Haemolyse zugrunde liegenden Hypersplenie nicht eben erhärtet. Jedoch kann der Milztumor auch bei der familiären haemolytischen Anämie einmal fehlen und widerlegt damit nicht die hypersplenische Natur der Krankheit.

Die Argumentation von *Hoffmann* und *Hausmann,* wonach, da toxische Symptome in der Genese des Icterus gravis so häufig vorhanden seien, die Hypothese einer Ueberfunktion des reticuloendothelialen Apparates widerlegt sei, ist jedenfalls nicht stichhaltig.

Für eine vermehrte Funktion der Elemente des RES. spricht der pathol.-anatomische Befund, der fast nie fehlt: Schwellung und Vermehrung der reticuloendothelialen Elemente in Leber und Milz, ebenso im Knochenmark; oft beobachtet man auch Phagocytose und Pigmentanhäufung in diesen Zellen.

Nach *Seyderhelm* und *Tammann* bewirkt eine Gallenfistel beim Hund eine bei ⅔ des normalen Hb.gehaltes stehenbleibende Anämie, bei der Haemosiderose des RES. von Leber, Milz, Lymphdrüsen, Nieren und Lungen gefunden wird. Nach der Milzexstirpation aber entwickelt sich bei diesen Gallenfistelhunden eine rapid fortschreitende Anämie, die Reticulocyten, Normo- und Megaloblasten zum Vorschein bringt. Natürlich darf diese experimentelle Anämie nicht der bei Neugeborenen beobachteten gleichgesetzt werden. Aber der Tierversuch läßt doch die Frage aufkommen, ob nicht auch beim Neugeborenen eine Behinderung der Milz zugleich mit einer Unterfunktion der Leber eine Anämie zustande bringen könnte (Pigmentanhäufung und Unreife). Mit großer Wahrscheinlichkeit aber ist aus diesem Versuch zu entnehmen, daß Galleabsonderung in den Darmkanal zur Blutbildung in gewissem Ausmaß nötig ist.

4. Stoffwechsel.

Verdauung: Die Stühle waren, außer im 6. Fall (reine Anämie) und im 10. (Icterus gravis), gewöhnlich gut.

Die *Fettverdauung* war mangelhaft (positive Sudanreaktion

im Stuhl). In denselben Fällen war auch die *Stärkeausnützung* mangelhaft. (Positive Stärkereaktion bei dem 4. Fall von reiner Anämie und in den beiden Fällen 10 und 11 von Icterus gravis.)

Die unseres Wissens bei Icterus gravis zum erstenmal vorgenommene Untersuchung von Duodenalsaft auf die Aktivität seiner Fermente ergab folgenden interessanten Befund:

Diastase: keine Verdauung.

Trypsin: verdaut 256 ccm 0,1%iges Casein, was eine niedrige Menge bedeutet.

Lipase: verdaut die normale Menge.

Das Pancreas ist hier also in seinen Funktionen nicht genügend wirksam. *Liebegott* fand 1938 bei Hydrops congenitus eine Vermehrung und Vergrößerung der Pancreasinseln. (Auch in einem unserer Sektionsberichte ist bemerkt: «reichlich Inseln», und in einem nach Abschluß dieser Arbeit bekannt gewordenen Fall steht dieselbe Beobachtung.) *Wolff* betrachtet dies, samt der bei Neugeborenen physiologischen Hypoglycämie, als Zeichen der Unreife.

Einen weiteren Anhaltspunkt bietet der Befund im 7. Fall: Hyperplasie und *Glycogenanreicherung* des Herzmuskels. Dieses Symptom der Glycogenablagerung wurde von *Liebegott* außer im Herzen auch in Leber, Niere und Skelettmuskulatur gefunden. *Beneke* zeigte dasselbe für Icterus gravis. *Wolff* zieht eine Parallele zur *von Gierke*schen Glycogenspeicherkrankheit, da es sich in beiden Fällen um besonders stabiles Glycogen handle.

Der *Nüchtern-Blutzucker* wurde in den von unseren daraufhin untersuchten Fällen normal gefunden (bald nach der Geburt und Monate später).

Daß trotzdem eine Schädigung der Leber besteht, beweist die Tendenz zu verlängerter Prothrombinzeit, die sich monatelang hielt. Ebenso die teilweisen Oedeme (Hände und Füße) im 2. Fall, und das universelle im 8. Fall.

Ein merkwürdiger Befund, der vielleicht auf eine Anomalie im Haemoglobinabbau hinweist, ist noch zu erwähnen: bei 3 unserer Kinder fiel bei der Entlassung eine starke Bräunung der dem Licht ausgesetzt gewesenen Hautpartien auf. Nach *Kleinschmidt* verläuft bei Icterus gravis der Haemoglobinabbau anders als beim Normalen, nämlich über Haematin.

Als weiterer abnormer Befund wurde im Urin derjenige eines körnigen, amorphen, säureunlöslichen, alkalilöslichen, schwarzen Pigmentes erhoben (z. B. in Cylindern). *Strong* and

Marks fanden bei einem farbigen Neugebornen ebenfalls schwarze Körnchen im Urin. Vielleicht dürfen auch sie als Ausdruck einer Stoffwechselstörung gewertet werden. Zu einer Analyse reichten die spärlichen Mengen nicht aus.

In Uebereinstimmung mit vielen Angaben fand sich in unserm 2. Fall (Anämie) eine auffallend große Placenta (1070 g).

C. Bemerkung zur Aetiologie.

Wir möchten nicht alle von frühern Autoren in bezug auf die Aetiologie des Icterus gravis und der Anaemia neonatorum geäußerten Hypothesen hier wiederholen, da auch diese Arbeit die Frage nicht zu klären in der Lage ist. Dagegen mag doch als Beitrag zu einer solchen Klärung auf die bemerkenswerte Tatsache hingewiesen werden, daß in 5 von unsern 12 Fällen die Mütter über Graviditätsbeschwerden, wie: Emesis, Kopfweh, Müdigkeit, Anämie, Abmagerung, klagten. Dazu kam im 8. Fall die Frau in einen eklamptischen Zustand, im 2. Fall kamen auf 4 gesunde Kinder 3 Fehlgeburten und ein anämisches, im 6. Fall wurde die Mutter bei der 9. Geburt (nachdem die 7. Zwillinge mit Icterus gravis, die 8. ein anämisches Neugeborenes, alle früheren Graviditäten aber gesunde Kinder ergeben hatten) in eklamptischem Zustand in die Frauenklinik gebracht. Hieher gehört auch die Angabe der Mutter des Kindes 7, daß, nachdem das Kind während der Schwangerschaft immer lebhaft gewesen sei, es plötzlich, ca. 14 Tage vor dem Termin, ruhig geworden sei. Eine ganz analoge Angabe macht *De Lange* über die Mutter eines ihrer Patienten.

Für eine Erbkrankheit spricht in unsern Fällen nichts.

D. Verlauf und Prognose.

Die Anaemia neonatorum wird gewöhnlich, und seit der Transfusionstherapie mit noch mehr Recht, als gutartig betrachtet. Immerhin zeigt unser 5. Fall, daß ein Kind, wenn es unbehandelt bleibt, an einer Neugeborenenanämie sterben kann.

Wenn schwere haemorrhagische Diathese hinzutritt und, z. B. durch eine ständig nachsickernde Hirnblutung, dem Leben ein Ende bereitet, kann natürlich auch die gegen die Anämie gerichtete Therapie nichts ausrichten. Es ist deshalb dringend notwendig, in jedem Fall von Icterus gravis oder Neugeborenenanämie das Prothrombin zu bestimmen, damit eine Hypoprothrombinämie noch rechtzeitig behandelt werden kann.

Ueber einen günstig verlaufenen Fall von Icterus gravis sagte

De Lange 1934, es sei nicht zu entscheiden, ob der glückliche Ausgang post oder propter Transfusionstherapie gekommen sei. Heute, nachdem die Icterus-gravis-Fälle ungleich öfter ausheilen, darf die Entscheidung wohl im Sinne des propter fallen. Immerhin darf angenommen werden, daß leichte Fälle von selber heilen und daß *Fanconi* richtig sieht, wenn er sagt, daß es «levis»- und «gravis»-Formen gibt; selbst die schwereren können heute, sofern sie nicht in einem ganz hoffnungslosen Zustand zur Welt kommen, geheilt werden, wenn die geeignete Therapie frühzeitig eingeleitet wird, und dies sind wiederholte Bluttransfusionen.

Es wird sich durch weitere Erfahrung zeigen müssen, ob, wie in unserem 7. Fall, eine enorme Aktivität des Knochenmarkes (Mitosenindex von 40%) mit schlechtem Verlauf der Krankheit zusammenging, in andern Fällen der extrem gesteigerten Vermehrungstätigkeit der Erythroblasten im Knochenmark eine prognostisch üble Bedeutung zuzuschreiben sei. Im Gegensatz dazu verliefen die Fälle 1 und 6 von reiner Anämie, die keine Veränderung des Knochenmarkes aufwiesen, sehr günstig.

E. Therapie.

Bei Anaemia neonatorum ist intravenöse, bei leichteren Fällen intraperitoneale *Blutzufuhr* angezeigt. Der intramuskuläre Weg ist höchstens bei nicht bedrohlichen oder lange dauernden Fällen angebracht. *Mainka* beobachtete, daß ein Kind auf Vaterblutzufuhr jedesmal icterisch wurde. Andere Autoren warnen vor mütterlichem Eiweiß; in 3 von unseren Fällen, in denen das eine wie das andere zugeführt wurde, konnte keine nachteilige Wirkung festgestellt werden. Rasche Haemolyse des transfundierten Blutes kommt unabhängig von der Wahl des Spenders häufig vor.

Bei jeder Leberstörung wird man *Campolon* geben. Leberpräparate scheinen aber auch die Anämie in ihrem Verlauf günstig zu beeinflussen: 3 unserer Fälle, die mit Blut allein behandelt wurden (1, 2, 8), bleiben lange auf leicht anämischen Werten stehen, während der Verlauf der zugleich mit Campolon behandelten Fälle im ganzen günstiger war (4, 6, 10, 12), sowohl wenn nur eine Anämie bestand (6), als auch bei nachweisbarer Leberschädigung (10). Der 11. Fall von sehr schwerem Icterus gravis zeigt auch mit Campolon noch einen schleppenden Verlauf.

Ueber den Wert der *Campolon-Prophylaxe* der Mutter kann auf Grund unseres einzigen, des 11. Falles nichts Schlüssiges

gesagt werden: das Kind litt an einem sehr schweren Icterus gravis mit verschiedenen Stoffwechselstörungen, wurde aber geheilt. Ueber die Wirkungsweise der Leberprophylaxe herrscht noch keine Klarheit. (Nach *Minot* und *Murphy* wirkt Leber antihaemolytisch.)

Die Insulin-Traubenzucker-Therapie mußte in dem einzigen Fall, in dem sie angewendet wurde (11), sehr schnell wieder abgesetzt werden, da wenige Tage nach ihrer Anwendung eine Colipyurie bei dem Kind auftrat.

Vitamin K ist nach *Großmann* indiziert: 1. bei ungenügender Vitamin-K-Zufuhr mit der Nahrung, 2. wenn sich im obern Intestinaltrakt keine Galle befindet, 3. bei gestörter Fettverdauung, 4. wenn die normale Mucosa im oberen Intestinaltrakt zerstört ist, 5. bei Störung der Leberfunktion.

Bei jedem Neugeborenen kann leicht die 1. Indikation gegeben sein. Weniger wahrscheinlich ist es, daß bei Icterus gravis manchmal die 2. Indikation besteht, sei es, daß die Leber in bezug auf ihre galleproduzierende Funktion insuffizient ist, sei es, daß ihre ausscheidende Funktion dadurch leidet, daß Gallethromben die feineren Ausführungswege verlegen. Sicher ist nach den Beobachtungen an unseren Fällen oft die 3. Indikation gegeben und ebenso sicher häufig die 5. Anzeige durch gestörte Leberfunktion.

Nach *Vyve* besteht bei den in der Zeit zwischen November und April geborenen Kindern ein Prothrombindefizit in der Neugeborenenzeit. Es werde gewöhnlich durch eine schnellere Umwandlung von Prothrombin in Thrombin ausgeglichen. Dieser Ausgleich komme aber aus irgendeinem Grund bei Icterus gravis nicht zustande. (Zugunsten dieser Beobachtung schien die Angabe von *Calder* zu sprechen, daß alle seine Erythroblastosefälle im Winter und im Frühling geboren seien. Das war aber wohl Zufall.)

In jedem Fall von Neugeborenenanämie ist also eine möglichst frühe Prothrombinbestimmung vorzunehmen. Sie erlaubt es, die oft lebensrettende Vitamin-K-Therapie zur Zeit einzuleiten.

Die *Ernährung* der sämtlichen beschriebenen Kinder erfolgte mit Ammen- und später mit Buttermilch.

Zusammenfassung.

1. Da es von der reinen kongenitalen Anämie einerseits bis zum isoliert auftretenden schweren Icterus andererseits alle mög-

lichen Uebergangsformen und Zwischenstadien mit gemischten Symptomen gibt, sind die vorliegenden Einteilungsschemata recht unbefriedigend. Weder das Vorhandensein oder Fehlen der Erythroblastose im Blut, noch auch die Familiarität der Erkrankung oder der Hydrops können zum ordnenden Prinzip gemacht werden. Da der Icterus ein sekundäres Phänomen ist, während die Haemolyse den primären Prozeß darstellt, ist der Versuch einer begrifflichen Trennung von Anaemia neonatorum und Icterus gravis von vornherein fehlerhaft und unzulässig. Es ist wahrscheinlich, daß die Haemolyse zu noch anderen Produkten als zu Gallenfarbstoffen führen kann.

2. 12 Fälle des Basler Kinderspitals aus den letzten 10 Jahren werden eingehend beschrieben. 3 Fälle zeigten sehr starke, 4 deutliche, 5 keine oder physiologische Erythroblastose im Blut. Eine Knochenmarksuntersuchung fand 5mal statt. In 2 Fällen war das Mark gegen die Norm nicht, in einem kaum verändert, obwohl schwere Anämie vorlag. Auch der Knochenmarksbefund liefert also den Beweis des Vorkommens aregeneratorischer Typen. In einem weiteren Falle bestanden 80% aller Knochenmarkszellen aus Erythroblasten, wobei der Mitoseindex die gewaltige Erhöhung auf 40% aufwies. Der 5. untersuchte Fall zeigte mit 70% Erythroblasten ebenfalls ausgesprochene Reaktion des Knochenmarks.
3. Leichterer Mangel an Prothrombin wurde 3mal, schwererer 2mal gesehen. 2mal bestand haemorrhagische Diathese, 2mal Fettstühle. Störungen der Leberfunktion können bisweilen stark und noch nach vielen Wochen hervortreten.
4. Die Bluttransfusionen und die Campolonbehandlung kombiniert haben sich uns therapeutisch sehr gut bewährt. Die Transfusionen sind frühzeitig auszuführen und je nach Bedarf häufig zu wiederholen. — Von den 4 Gestorbenen hatten 3 keine Transfusionen, sondern nur intramuskuläre Blutinjektionen erhalten.

Summary.

1. Since between pure congenital anaemia and the isolated severe icterus all kinds of transition forms and intermediate stages with mixed symptoms are found, the present type schemes are most unsatisfactory. Neither the presence or the absence of erythroblastosis in the blood, nor the familiarity of the disease or the hydropsis can be considered a principle for classifying.

2. Description of 12 cases in the Children's Hospital in Basle during the last 10 years. 3 cases showed very pronounced, 4 definite, 5 no or physiological erythroblastosis in the blood. Bone marrow examination was made in 5 cases. In 2, the marrow showed no change from normal, in one hardly any although there was severe anaemia. The bone marrow condition gave proof of the presence of non regeneratory types. Another case showed 80% of all bone marrow cells to be erythroblasts, whereby the mitosis index showed the enormous increase to 40%. The fifth case examined demonstrated with 70% erythroblasts the definite reaction of the bone marrow.
3. Slight lack of prothrombin was observed 3 times, severer twice. There was haemorrhagic diathesis twice, fat stool twice. Functional disturbance of the liver may sometimes be severe, appearing even after many weeks.
4. Blood transfusion and the combined Campolon treatment have proved very satisfactory.

Résumé.

1° Comme il existe toutes les formes de passages et les stades intermédiaires à symptômes mixtes entre les anémies pures congénitales d'une part et l'ictère grave isolé d'autre part, aucun des schémas de classification n'est satisfaisant. Ni la présence ou l'absence d'érythroblastose sanguine, ni le caractère familial de la maladie ne peuvent servir de base.

2° Description détaillée de 12 cas hospitalisés à la clinique infantile de Bâle au cours des 10 dernières années. L'érythroblastose du sang était très forte dans 3 cas, nette dans 4, nulle ou physiologique dans 5. La moelle osseuse a été examinée cinq fois. Dans deux cas, elle était normale, dans un autre à peine modifiée, malgré une forte anémie. L'examen de la moelle donne donc aussi la preuve de l'existence de types sans phénomènes de régénération. Dans un autre cas, 80% de toutes les cellules médullaires étaient des érythroblastes, dont l'index de mitoses atteignait le chiffre considérable de 40%. Le 5e cas, avec 70% d'érythroblastes, montrait également une réaction accusée de la moelle osseuse.

3° 3 fois, la prothrombine était légèrement déficiente, 2 fois fortement. Deux cas avaient une diathèse hémorragique, deux autres des selles grasses. Les troubles de la fonction hépatique peuvent

parfois être intenses et survenir encore après de nombreuses semaines.

4° La combinaison de transfusion sanguines et de campolon ont eu une excellente action thérapeutique.

Literatur.

Abt, A. F., Am. J. Dis. Childr. 1932 I, 43:337; J. of Ped. 1933, 3:7. — *Altzitzoglu, J.*, Mschr. f. Kinderheilk. 1933, 24:30. — *Albrecht, A.*, Schw. Med. Wschr. 1939, 69:141. — *Appelberg-Ulfsparre*, Act. Paed. 1939, 24:30. — *Aschoff, L.*, und *Hummel, R.*, Virch. Arch. 1929, 275:1. — *Baar, A.*, und *Stransky, E.*, D. Klin. Hämatologie d. Kindesalters. Leipzig 1928. — *Beker, J. C.*, und *Smidt v. Gelder, J. H.*, Ned. Tijdschr. v. Geneesk. 1933, 77:1545; Ref. Zbl. Kinderheilk. 28, 173. — *Bernheim-Karrer, J.*, Zschr. f. Kinderheilk. 1936, 58:105. — *Bernheim-Karrer, J.*, und *Grob, M.*, Zschr. f. Kinderheilk. 1931, 50:672. — *Beneke*, Münch. med. Wschr. 1907, 2023. — *Blackfan, K. D., Diamond, L. K.*, u. *Baty, J. M.*, J. Ped. 1932, I:269. — *Boehncke, H.*, Zschr. f. Kinderheilk. 1929, 60:666. — *Bonar*, Am. J. Dis. Child. 1927, 33:226. — *Bonar* and *Smith, E. H.*, Am. J. Dis. Childr. 1933, I, 45:594. — *Braid, F.*, und *Ebbs, J. H.*, Arch. Dis. Childh. 1937, 12:389. — *Brown, S., Morrison, M.*, and *Meyer, D.*, Am. J. Dis. Child. 1934, I, 48:335. — *Buchan, A. H.*, and *Comrie, J. D.*, J. Path. Bact. 1909, 13:398. — *Buhrmann, W. L.*, and *Sanford, H. N.*, Am. J. Dis. Childr. 1931, I, 41:225. — *Calder, J.*, Cand. Med. Assoc. J. 1939, 41, 484. — *Canino, R.*, Ped. 1927, 35:1200. — *Cathala*, Rev. fr. péd. 1936, 12: 651. — *Cohen, P.*, J. Ped. 1935, 7:220. — *Creveld, van S.*, Nederl. Maandschr. Kind'geneesk. 1937, 3:98; Ref. Fol. Haem. 1938, 59:468. — *Creveld, van S.*, u. *Heybroek, N. J.*, Ned. Tijdschr. v. Geneesk. 1936, 80:2206. Ref. Kinderärztl. Prax. 1936:278; Am. J. Dis. Child. 1932, II, 44:1. — *Dam, H., Tage, Hansen E.*, and *Plum, P.*, Lancet 1939, II, 1157. — *Donally, A. H.*, Am. J. Dis. Ch. 1929, 27:369. — *Drukker, J.*, Ned. Tijdschr. v. Geneesk. 1940:3053. — *Duguid*, Brit. med. J. 1906, 3:9. — *Ecklin, T.*, Mschr. f. Kinderheilk. 1919, 15:425. — *Ehrmann, E. W.*, Am. J. Dis. Ch. 1929, 37-138. — *Fanconi*, Mschr. Kinderheilk. 1937, 68:129; Die Störung der Blutgerinnung beim Kind mit bes. Berücksichtigung des Vit. K. Leipzig 1941. — *Finkelstein*, Säuglingskrankheiten. Amsterdam 1938. — *Frank, E. S.*, Ned. Tijdschr. v. Geneesk. 1926, II, 70:1384. — *Gelston, C. F.*, and *Sappington, E. E.*, Am. J. Dis. Ch. 1930, 39:807. — *Gierke, von*, Virch. Arch. 1930, 275:330; Zbl. Gynäk. 1933, III, 57:2310; Verh. Dtsch. Path. Ges., 18. Tagg. 1921, 322. — *Goldbloom, A.*, and *Gottlieb, R.*, Am. J. Dis. Ch. 1929, 38:57. — *Greenthal, R. M.*, Am. J. Med. Sc. 1930, 179:66. — *Großmann, A. F.*, J. Ped. 1940, 16:239. — *Hampson, A. C.*, Lancet 1929, I:429. — *Hart*, Berl. Klin. Wschr. 1917, I:71. — *Haverschmidt, J.*, Ned. Tijdschr. Geneesk. 1928, II:5406. — *Hawksley* and *Lightwood*, zit. nach Herlitz. — *Herlitz, Gillis*, Act. Paed. XXIX, 1942:211. — *Herz, O.*, Mschr. Kinderheilk. 1928, 40:1. — *Heynemann, Th.*, Zschr. Gebh. u. Gynäk. 1915, 76:788. — *Hoffmann, W.*, und *Hausmann, M.*, Mschr. Kinderheilk. 1926, 33:192. — *Kato*, Fol. Haem. 1932, 46:377. — *Kleinschmidt*, Klin. Wschr. 1930, 9:1851. — *Knoll*, Blut u. blutbildende Organe menschl. Embryonen. Denkschr. d. Schw. Nat.forsch. Ges., Bd. 64, Zürich 1927. — *König, H.*, Fol. Haem. 1910, 9:278. — *Kramsztyk*, Zschr. Kinderheilk. 1931, 51:273. — *Kratzeisen* u. *Ballhorn*,

Zschr. Kinderheilk. 1925, 39:314. — *Lagrèze,* Zschr. Gebh. 1906, 10:57; Ueber habit. Ict. neon. Neugeborener. Diss. Straßburg 1904. — *De Lange, C.,* Jahrb. Kinderheilk. 1926, 114:15; Act. Paed. 1932, 13:292; Jahrb. Kinderheilk. 1934, 142:255; Rev. fr. péd. 1936, 12:793; Jahrb. Kinderheilk. 1938, 150:321; Ann. Paed. 1939, 152:277; 1941, 156:196. — *De Lange, C.,* und *Arntzenius,* Jahrb. Kinderheilk. 1929, 124:1. — *Lehndorff, H.,* Erg. Inn. Med. u. Kinderheilk. 1937, 52:611; Zschr. Kinderheilk. 1934, 56:422. — *Liebegott,* Beitr. Path. Anat. 1938, 161:319, zit. nach Wolff. — *Macklin, M. T.,* Am. J. Dis. Ch. 1937, II, 53:1245. — *Mainka, M.,* Arch. Kinderheilk. 1940, 120:40. — *Mannheimer, E.,* Act. Paed. 1936, 18:237. — *McClelland,* Am. J. Dis. Ch. 1928, 35:732. — *McClure,* Zschr. Kinderheilk. 1931, 51:86. — *Murphy, W.,* and *Minot, G. R.,* J. Am. Med. Ass. 1926, 87:476; 1927, 89:759. — *Noll, A.,* Zschr. Kinderheilk. 1936, 57:21. — *Nordgren,* Hygieia 1928, 90:981. Ref. Zbl. Kinderheilk. 1930, 23:296. — *Opitz,* Erkrankungen des Blutes u. d. blutbildenden Organe. Handb. d. Kinderheilk. v. Pfaundler u. Schloßmann. Berlin 1931. — *Pache,* Zschr. Kinderheilk. 1939, 61:86; 1937, 59:73. — *Parsons, L. G.,* Act. Paed. 1932, XIII, 378; Lancet 1938, II:1395. — *Pasachoff* and *Wilson,* Am. J. Dis. Ch. 1931, 42:III; 1935, 49:411. — *Péhu, M., Trillat, G., Noël, R.,* et *Moïsesco,* Rev. fr. péd. 1934, 10:471. — *Pfannenstiel,* M. M. Wschr. 1908, II, 2169. — *Rautmann,* Beitr. z. Path. Anat. 1912, 54:332. — *Rekzeh, P.,* Z. klin. Med. 1904, 54:165. — *Reuß, A. v.,* Ict. neon. u. seine path. Formen. Handb. d. Kinderheilk. v. Pfaundler u. Schloßmann. 4. Aufl. 1931. Berlin, Bd. I, S. 517. — *Salomonsen,* Act. Paed. 1936, 18:357; Zschr. Kinderheilk. 1931, 51:181. — *Sanford, N. H.,* Am. J. Dis. Ch. 1925, 37:19. — *Schleußing,* Zbl. Path. 1926, 37:55. — *Schmincke,* Verh. dtsch. Path. Ges., 19. Tagg., Göttingen 1923. — *Schridde,* zit. nach Wolff. — *Seyderhelm, R.,* u. *Tammann,* Klin. Wschr. 1927, 1:1177. — *Söbel, J. P.,* Am. J. Dis. Ch. 1936, I, 51:104. — *Stransky, E.,* Zschr. Kinderheilk. 1931, 51:239. — *Strong, R. A.,* and *Marks, H. P.,* J. Ped. 1939, 15:658. — *Süßtrunk,* Zschr. Kinderheilk. 1927, 38:587. — *Thoenes, F.,* Mschr. Kinderhk. 1936, 65:225. — *Vyve, X. van,* Act. Brev. Neerl. Physiol. etc. 1941, 11:101. Ref. Zbl. Kinderheilk. 1941, 39, 16:403. — *Wolff, J.,* Erg. Inn. Med. u. Kinderheilk. 1941, 60:72. — *Wollbach,* zit. nach De Lange, 1934. — *Wyatt, T. C., Cooper, M. B.,* and *Groat, W. A.,* Am. J. Dis. Ch. 1938, II, 56:1319. — *Yllpö, A.,* M. M. Wschr. 1918, 4; Zschr. Kinderhk. 1918, 17:334; Zschr. Kinderhk. 1913, 208; Mschr. Kinderheilk. 1931, 65:174. — *Zuelzer, W. W.,* and *Bigler, J. A.,* Am. J. Dis. Ch. 1940, 60:873.